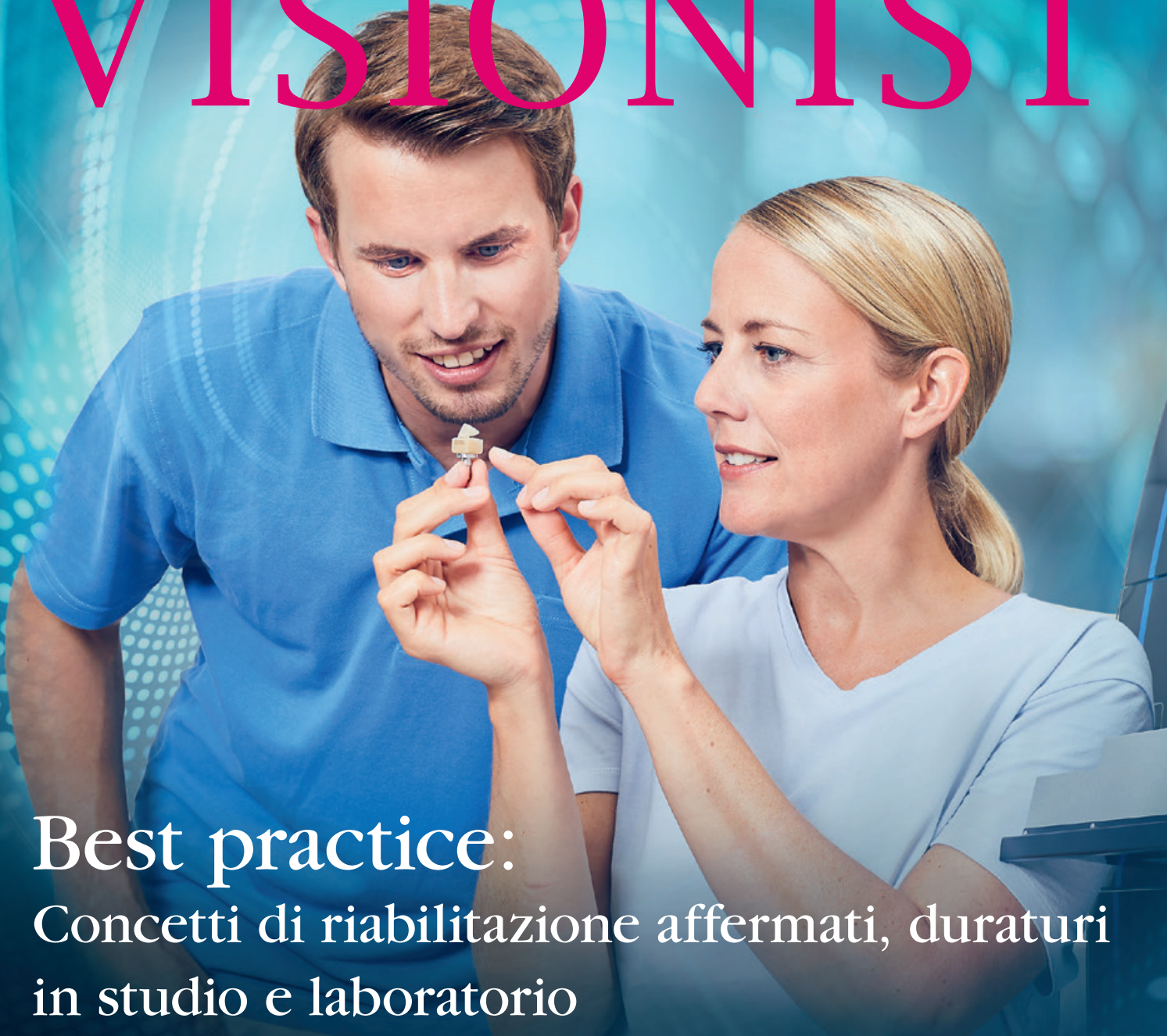

1.9

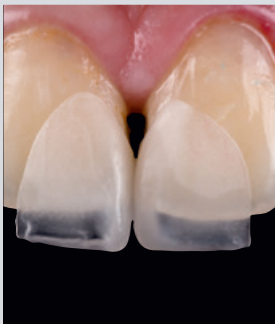DENTAL VISIONIST



Best practice:

Concetti di riabilitazione affermati, duraturi
in studio e laboratorio

Maggiori informazioni sui concetti di successo di colleghi!



Microveneers non invasive in ceramica ibrida

Un team di odontoiatri di Taiwan spiega, come riabilita un diastema in modo non invasivo e completamente digitale con la ceramica ibrida VITA ENAMIC

> [Pagina 14](#)



Concetto di stratificazione intelligente per risultati vitali

L'odontotecnico Marcio Breda mostra come con l'uso intelligente di diverse masse ceramiche riproduce sistematicamente la naturale dinamica di luce.

> [Pagina 32](#)

NEU 3Shape E4

Ultimative Produktivität mit
unserem bisher schnellsten Scanner



Doppelte Geschwindigkeit

Der E4 scannt einen kompletten Kiefer in nur 11 Sekunden, damit ist er zweimal schneller als der E3 mit 22 Sekunden.

Doppelte Präzision

Der E4 liefert eine Präzision von 4 Mikrometern im Vergleich zu den 7 Mikrometern des E3.

Doppelt so viele Kameras

Die 4 x 5 MP-Kameras ermöglichen das Scannen von Stümpfen direkt am Modell, wodurch zusätzliche Schritte für das individuelle Scannen der Stümpfe entfallen.

Erfahren Sie mehr unter go.3shape.com/e4

*Ab Sommer 2019 erhältlich

3shape 

Editorial

Concetti di riabilitazione affermati, duraturi in studio e laboratorio



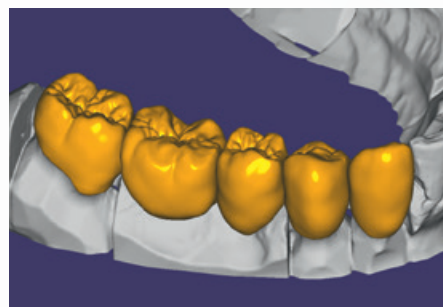
„Best practice“ significa, accogliere e attuare personalmente concetti di trattamento o riabilitazione di cui è stato dimostrato il successo. In questa edizione di DENTAL VISIONIST clinici e tecnici di Eutopa, Asia e America Latina vi presentano alcuni dei loro „esempi di best practice“.

Il team odontoiatrico di Taiwan mostra ad esempio come riabilitare un diastema in modo completamente digitale e non-invasivo con ceramica ibrida. Un team di tecnici tedesco spiega perchè in caso di parafunzioni e manifesto bruxismo adotta cosiddette „soluzioni di legame protesiche“. Un odontoiatra russo spiega come per mezzo di Smile Design digitale e Mock-up analogico ha raggiunto passo-passo l'auspicato risultato estetico per la sua paziente.

Questi esempi dalla routine di studi e laboratori vogliono essere esempi di ispirazione e un aiuto per riabilitare i pazienti in modo duraturo.

DENTAL VISIONIST vi augura buona lettura

Felicitas Ledig
Caporedattrice



Soluzione protesica in ZrO₂ e ceramica ibrida

Come ponti a doppia struttura possono minimizzare il rischio di fratture o chipping.

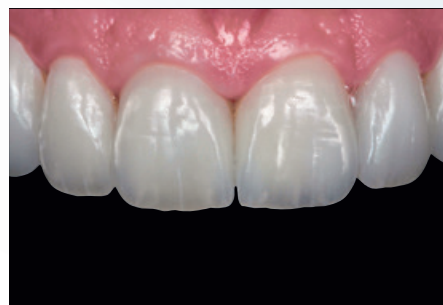
> [Pagina 12](#)



Riabilitazione con corona endodontica in affermata ceramica feldspatica

Riabilitazione funzionale al difetto del dente 34 con una corona endodontica VITABLOCS

> [Pagina 22](#)



Riabilitazione con faccette a stratificazione personalizzata

Ricostruzione cosmetica con faccette stratificate individualmente in VITA VMK Masterr

> [Pagina 36](#)

IMPRESSUM

Editore

VITA Zahnfabrik H. Rauter GmbH & Co. KG
Spitalgasse 3 | 79713 Bad Säckingen

Redazione/Concetto/Layout

qu-int. marken | medien | kommunikation
Waldkircher Straße 12 | 79106 Freiburg

Caporedattrice

Felicitas Ledig
qu-int. marken | medien | kommunikation
Waldkircher Straße 12 | 79106 Freiburg

Pubblicazione due volte all'anno

Diritti d'autore e di riproduzione

Gli articoli non riportano necessariamente le opinioni della redazione. Le informazioni sui prodotti vengono pubblicate sulla base delle nostre migliori conoscenze, tuttavia senza alcuna garanzia. Con riserva di tutti i diritti, compreso quello di duplicazione (di qualsiasi tipo) e traduzione in altre lingue.

Diritti di marchio

VITA ed i prodotti VITA sono marchi registrati della VITA Zahnfabrik H. Rauter GmbH & Co. KG, Bad Säckingen, Germania. Tutte le altre denominazioni aziendali e/o iprodotti citati in questa rivista sono/possono essere marchi registrati delle rispettive aziende e/o dei titolari dei marchi.

AVVERTENZE

Le affermazioni di odontoiatri e odontotecnici riportate in questo magazine si basano su esperienze pratiche con i materiali VITA citati nel quadro della lavorazione e/o su informazioni del produttore, con riferimento ai dati riportati nelle documentazioni tecnico-scientifiche (VITA Zahnfabrik, D-Bad Säckingen, download: www.vita-zahnfabrik.com). Le affermazioni degli odontoiatri e odontotecnici citati si riferiscono allo stato dell'autorizzazione relazionale al 07/2019. Le affermazioni delle persone coinvolte nello sviluppo e del marketing tecnico contenute in questo magazine si riferiscono a studi interni della VITA R&S VITA Zahnfabrik, (D-Bad Säckingen) e/o a risultati della sperimentazione pilota.

La determinazione digitale del colore dei denti è significativamente più precisa di quella visiva



PD Dr. Karl Martin Lehmann,
Mainz, Germania

In odontoiatria la determinazione del colore finora è stata effettuata prevalentemente con il confronto visivo tra un campione colore ed il dente naturale. La determinazione visiva del colore è tuttavia influenzata da numerosi fattori, come ad esempio la percezione cromatica soggettiva dell'osservatore, le condizioni di luce e la struttura superficiale dei denti. I dispositivi di misura digitali eliminano queste potenziali fonti di errore. Uno studio dimostra che con lo spettrofotometro digitale VITA Easyshade (VITA Zahnfabrik, Bad Säckingen, Germania) si determina il colore dei denti in modo più affidabile che con la determinazione visiva a mezzo scala colori. L'odontoiatra PD Dr. Karl Martin Lehmann (Università Johannes Gutenberg, Policlinico di Protesi Odontoiatrica e Scienza dei Materiali, Direttore: Prof. Univ. H. Scheller, Mainz, Germania) riferisce nell'intervista sui risultati dei suoi studi e fornisce suggerimenti per la routine in studio e laboratorio.

DV: Con quale obiettivo ha esaminato i due procedimenti per la determinazione del colore?

Dr. Karl Lehmann: Obiettivo dello studio era verificare con quanta affidabilità partecipanti allo studio, maschi e femmine, fossero in grado di determinare il colore dei denti per mezzo di procedimenti visivi e digitali. Nel corso di diverse sedute, 100 partecipanti allo studio hanno

determinato in condizioni di luce ideali, in modalità visiva e digitale i colori standard dei campioni della scala colori VITA classical A1–D4.

DV: Come siete proceduti nel dettaglio?

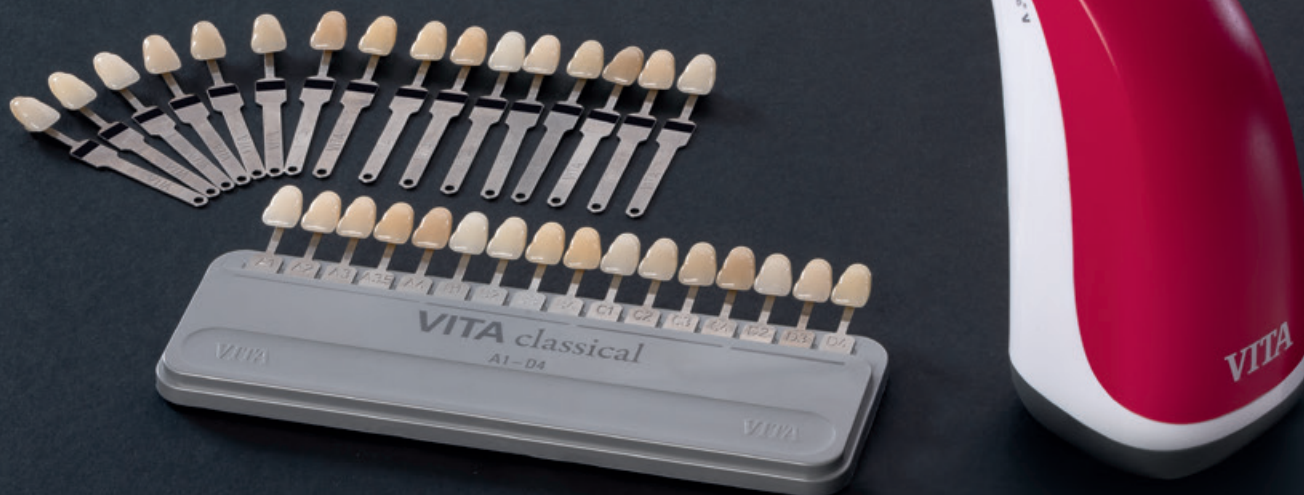Dr. Karl Lehmann: In questo studio i partecipanti in primo luogo hanno dovuto determinare visivamente con la scala colori VITA classical A1–D4 i colori di 16 campioni VITA classical A1–D4 resi anonimi, e quindi nuovamente in modalità digitale con lo spettrofotometro VITA Easyshade. Per la determinazione del colore i partecipanti avevano al massimo otto secondi di tempo. Complessivamente sono state eseguite 3.200 determinazioni del colore visive e digitali.

DV: Quali differenze ha stabilito tra il metodo digitale e quello visivo?

Dr. Karl Lehmann: Nel procedimento digitale con lo spettrofotometro VITA Easyshade il colore corretto è stato determinato praticamente nel 100% delle misure. Pertanto la versione digitale mostra una precisione decisamente maggiore di quella visiva. Con la scala colori i partecipanti hanno determinato il colore corretto solo nel 72 % ca. L'osservazione legata al sesso dei partecipanti ha evidenziato che le donne riconoscono il colore con la determinazione visiva più frequentemente degli

„Con VITA Easyshade praticamente il 100 % delle misure era corretto.“

Scala colori VITA classical A1-D4, VITA Easyshade e campioni colore della scala colori VITA classical con denominazioni anonime.



uomini. Nella determinazione del colore digitale non si sono avute differenze significative.

DV: Quali raccomandazioni si possono derivare dai risultati per i clinici ed i tecnici?

Dr. Karl Lehmann: Per l'elevata precisione del procedimento digitale la determinazione del colore dei denti va fatto possibilmente in modo digitale, completata idealmente da fotografia delle situazione intraorale del singolo paziente, che possono fornire ulteriori indicazioni sulla forma e la struttura superficiale. Informazioni dettagliate consentono al laboratorio odontotecnico una riproduzione altamente precisa e fedele al modello naturale. Queste informazioni sul colore dei denti e fotografiche consentono inoltre di ridurre costi e tempi relativi a correzioni cromatiche successive o rifacimenti completi.

DV: Di cosa devono tener conto odontoiatrici e odontotecnici nella determinazione digitale del colore?

		VISUAL			SPECTROPHOTOMETER		
		Matches	Agreement No.	Agreement %	Matches	Agreement No.	Agreement %
		1600	1160	72,5	1600	1583	98,9
Gender	M	640	434	67,8	640	630	98,4
	F	960	726	75,8	960	953	99,3

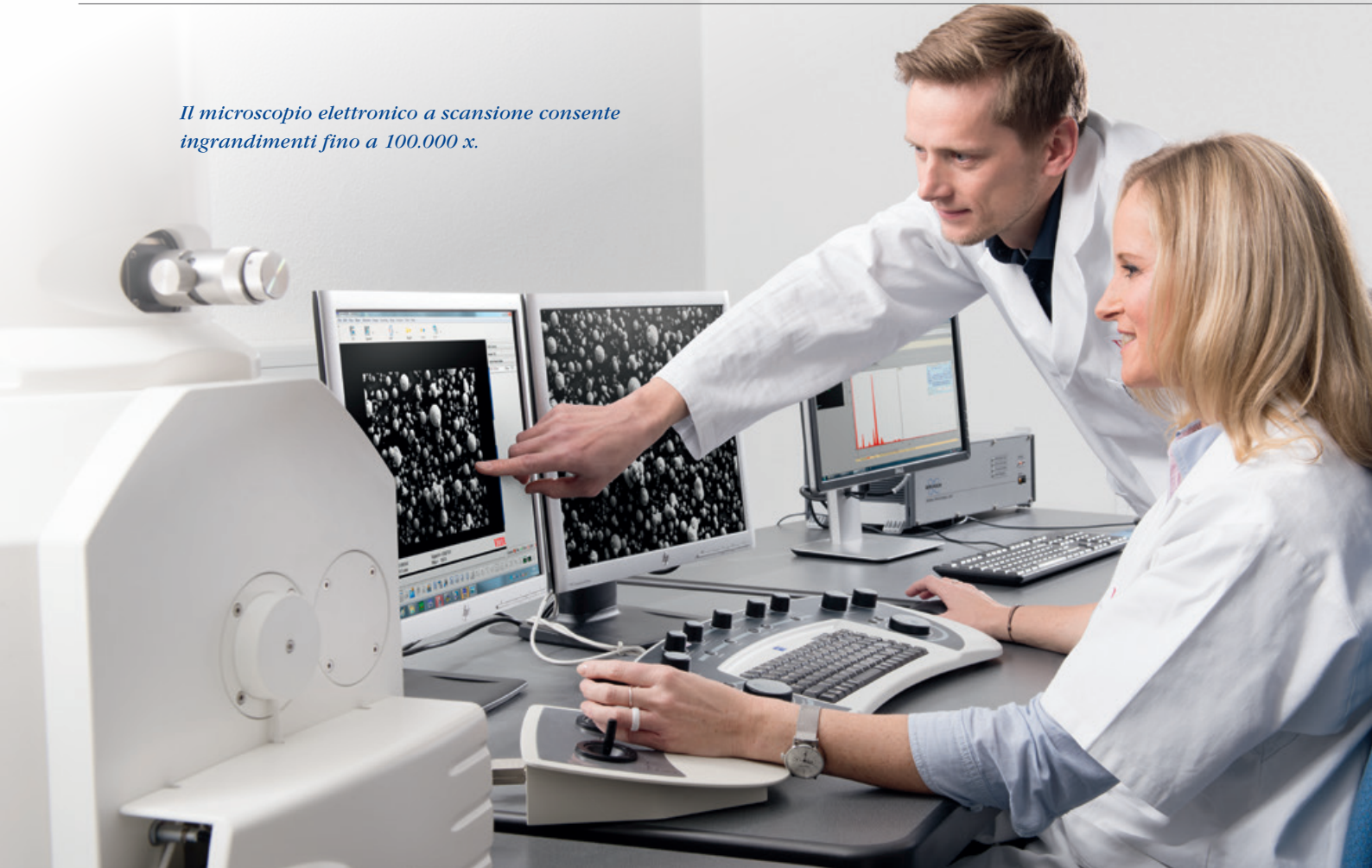Fig. 1 Il risultato grafico mostra che la determinazione digitale del colore presenta una corrispondenza cromatica > 98 % (per tutti i partecipanti allo studio). Nella determinazione visiva del colore si raggiunge una corrispondenza cromatica > 70 % (per tutti i partecipanti allo studio).

Fonte: Lehmann K, Devigus A, Wentaschek S, Igiel C, Scheller H, Paravina R. Comparison of visual shade matching and electronic color measurement device. Int J Esthet Dent. 2017;12(3):396-404.

Dr. Karl Lehmann: L'uso di VITA Easyshade è autoesplicativo e molto semplice. È solo importante che la misura venga effettuata prima dell'inizio del trattamento e che il puntale di misura sia appoggiato perfettamente perpendicolare sulla superficie del dente. Grazie all'uso di luce bianca LED standardizzata le condizioni di luce ed i colori ambientali non influiscono in alcun modo.

Relazione 07/19

Il microscopio elettronico a scansione consente ingrandimenti fino a 100.000 x.



Analisi clinica frattografica di materiali dentali per un miglior successo di lungo periodo



*Kathleen Kaufman
Bad Säckingen, Germania*

Negli ultimi dieci anni odontoiatri e odontotecnici hanno sperimentato numerose innovazioni, cosicché oggi sono confrontati con un'enorme varietà di materiali e varianti. Ciò comporta una complessità sempre maggiore nella routine dello studio e del laboratorio, perché per molti materiali e varianti vanno osservate prescrizioni di lavorazione differenti. Questa crescente complessità può incrementare il rischio di errori in tutte le applicazioni odontotecniche e cliniche. Nella seguente intervista l'odontotecnico e tecnologo dentale Kathleen Kaufman riferisce come con l'analisi clinica dei difetti (frattografia) spesso è in grado di risalire alle cause di chipping o fratture. L'obiettivo è elaborare raccomandazioni per evitare errori e consentire il successo nel lungo periodo.

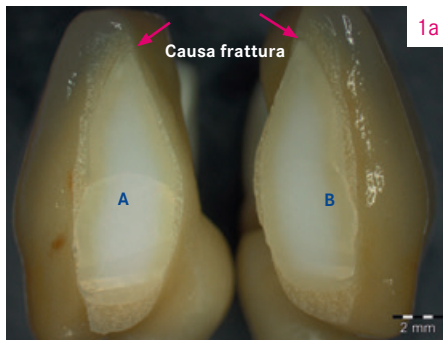


Fig. 1a Per motivi estetici la struttura è stata separata tra 31 e 41 dopo la sinterizzazione.

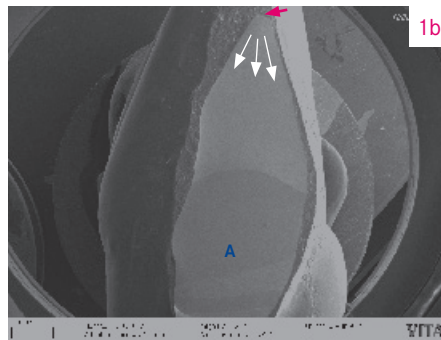


Fig. 1b La formazione della fessura, che infine ha causato la frattura, è partita dalla struttura danneggiata a livello incisale.

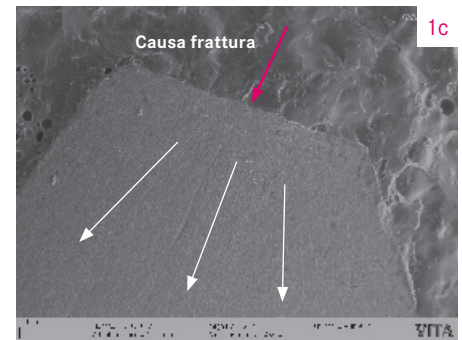


Fig. 1c La vista dettagliata SEM mostra che la parte separata della struttura è la causa delle fratture.

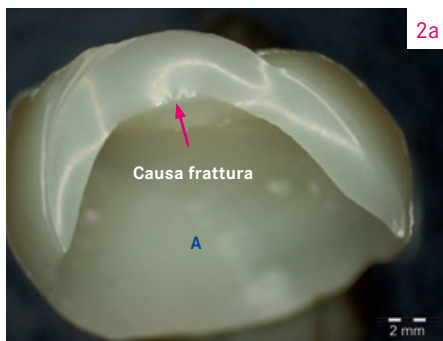


Fig. 2a Corona in vetroceramica fratturata dopo la cottura finale.

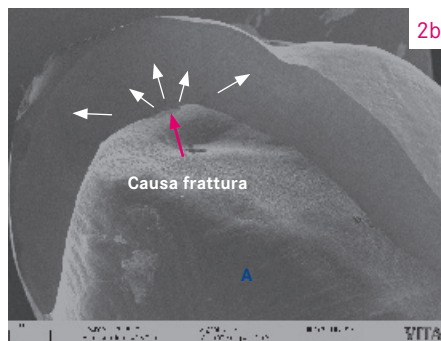


Fig. 2b Un perno ceramico „sinterizzato” con la corona, al togliimento del restauro ha causato un danno superficiale.

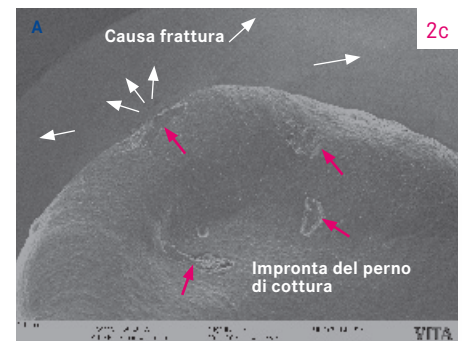


Fig. 2c Un'immagine dettagliata al SEM mostra l'impronta del perno di cottura come pure la causa della frattura.

DV: Come si procede per l'analisi clinica frattografica e quali procedimenti si adottano?

Kathleen Kaufman: Nell'analisi frattografica si esaminano con diverse procedure riabilitazioni difettose, per identificare la causa dell'insuccesso. Spesso si usa il microscopio elettronico a scansione (SEM). Con questo microscopio si possono ad esempio analizzare le superfici di rottura di restauri fratturati con ingrandimenti fino a 100.000 x,. Con questi ingrandimenti dal tipo e struttura della superficie di rottura si possono trarre conclusioni sulla causa di insuccesso del materiale. Sulla base di queste conoscenze possiamo fornire raccomandazioni concrete per una lavorazione sicura.

DV: Come si possono minimizzare i rischi di fratture e chipping già in fase di progettazione delle riabilitazioni?

Kathleen Kaufman: Le cause di insuccessi del materiale o di chipping possono effettivamente avere origine già in fase di pianificazione o progettazione. Nell'analisi SEM di restauri in biossido di zirconio con rivestimento estetico si è visto ad esempio che i distacchi di ceramica spesso sono riconducibili ad un mancato supporto strutturale del rivestimento. Si consiglia di configurare la struttura quanto più anatomica possibile, in modo che

durante la stratificazione si possano avere spessori sempre uniformi. La mancata osservanza degli spessori minimi, sezioni dei congiuntori troppo piccole o di dimensioni errate sono altri parametri, che aumentano il rischio di fratture.

DV: Quali informazioni offre l'analisi frattografica per una lavorazione sicura e merceologicamente corretta del biossido di zirconio?

Kathleen Kaufman: La frattura delle strutture in biossido di zirconio è spesso riconducibile ad una lavorazione puntuale con diamantate usurate o con un disco di separazione. Attraverso l'analisi frattografica per mezzo SEM si può riconoscere, che spesso da questi punti inizia il propagarsi di una frattura, causa dell'insuccesso del materiale. In generale la finitura delle strutture andrebbe pertanto eseguita prima della sinterizzazione e mai sui congiuntori. Occorre inoltre prestare attenzione ad una bassa velocità e pressione, per evitare surriscaldamenti. La struttura infine va rifinita in modo che non presenti spigoli e angoli vivi, perchè questi possono causare tensioni nella ceramica di rivestimento.

DV: Quali potenziali fattori di difetto ha constatato nelle sue indagini in fase di cottura della vetroceramica?

Kathleen Kaufman: Nelle riabilitazioni vetroceramiche si è visto che una rigida osservanza delle indicazioni del produttore in merito alla cristallizzazione è importante per evitare difetti. Se ad esempio un restauro viene cristallizzato direttamente su un perno di ceramica, questo può aderire alla corona. Quando dopo la cottura la corona viene tolta dal perno e supporto di cottura, è già possibile che si formino microfessure. L'uso di pasta di cottura o pins di platino evita tuttavia questo tipo di danni del materiale.

DV: Quali fattori di rischio ha individuato nell'uso clinico di materiali ceramici nello studio odontoiatrico?

Kathleen Kaufman: In fase di prova la riabilitazione viene spesso nuovamente molata. In questo caso va assolutamente eseguita una lucidatura o meglio una nuova glasura delle superfici trattate. Studi dimostrano che la lavorazione manuale con diamantate spesso genera microfessure nel materiale. Il carico masticatorio e l'umidità del cavo orale possono comportare un'ulteriore crescita della fessura, fino all'insuccesso parziale o totale del restauro.

Relazione 07/19

Reticolo ceramico
86 % in peso

VITA ENAMIC
Ceramica ibrida

Reticolo polimerico
14 % in peso

En

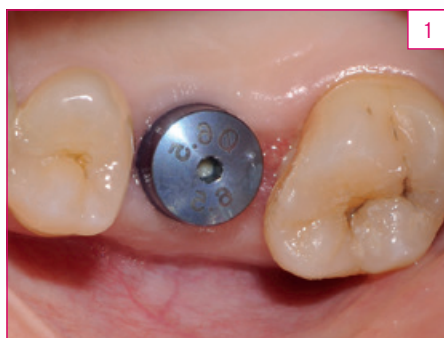L'esclusiva ceramica ibrida con struttura a reticolo ceramico e polimerico duale

Ricostruzione coronale implantare, policroma in ceramica ibrida



*Prof. Dr. Alexander Hassel
Mannheim, Germania*

Restauri supportati da impianti sono soggetti a carichi particolarmente elevati. Dopo l'estrazione e l'impianto al paziente manca l'apparato di fibre elastiche del letto dentale naturale. Per questo motivo le forze di masticazione non vengono assorbite, ma trasmesse direttamente sul restauro, l'impianto, l'osso e la dentatura antagonista. La ceramica ibrida VITA ENAMIC (VITA Zahnfabrik, Bad Säckingen, Germania) ha una struttura a reticolo duale in ceramica (86 % in peso) e polimero (14 in peso). Ne risulta un'elasticità simile alla dentina e la capacità di assorbire le forze di masticazione. Il blocchetto policromo VITA ENAMIC multiColor in geometria EMC-16, grazie alla sua elevata dimensione verticale, consente di realizzare corone-abutment monoblocco, monolitiche anche nel caso di osso atrofizzato. L'odontoiatra Professor Dr. Alexander Hassel (Mannheim, Germania) mostra in questo contributo come riabilita una paziente con questa forma di restauro.



1. SITUAZIONE INIZIALE

Una paziente 53-enne si è presentata in studio per problemi di masticazione. L'indagine radiologica e clinica ha evidenziato una frattura radicolare nel dente 26 trattato endodonticamente. Il dente è stato estratto con minimo sacrificio osseo. Dato che la paziente ha rifiutato una protesi mobile e l'invasiva preparazione per un ponte sui denti 25 e 27, si è deciso di chiudere la lacuna con una riabilitazione implantologica. Una precedente parodontite era stata curata ed il risultato del trattamento stabilizzato con una rigida profilassi. In regione 26 l'osso mascellare era atrofizzato, motivo per cui è stato scelto il blocchetto in ceramica ibrida policroma VITA ENAMIC multiColor nella geometria EMC-16 per la riabilitazione CAD/CAM della paziente.

➔ **SITUAZIONE INIZIALE** Impianto in 26 dopo un periodo di guarigione di tre mesi.

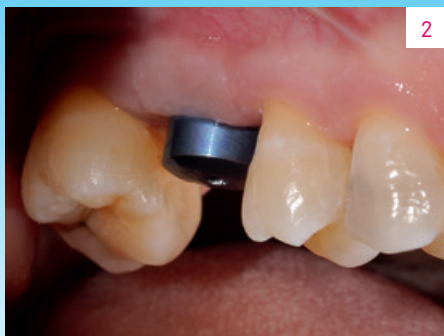

Fig. 2 Intorno ai formatori gengivali i tessuti molli si presentano stabili e privi di infiammazioni.

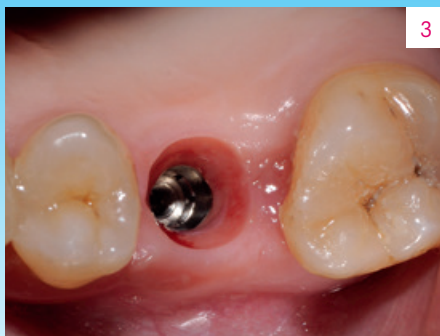

Fig. 3 Il profilo di emergenza dopo aver svitato il formatore gengivale.

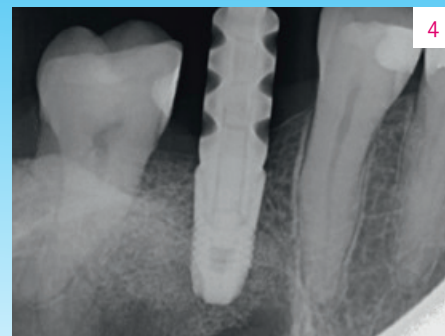

Fig. 4 L'impianto osseointegrato con elemento di formatura avvitato.




Fig. 7 Con il posizionamento verticale della corona nel blocchetto virtuale è possibile controllare l'andamento cromatico.

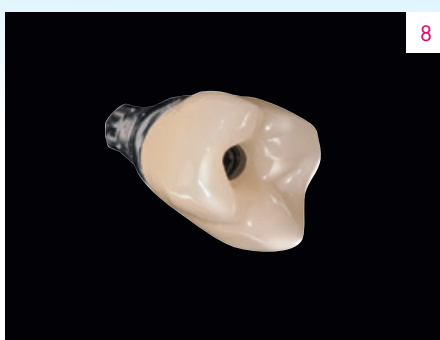

Fig. 8 Corona-abutment fissata con tecnica adesiva sull'abutment individuale.

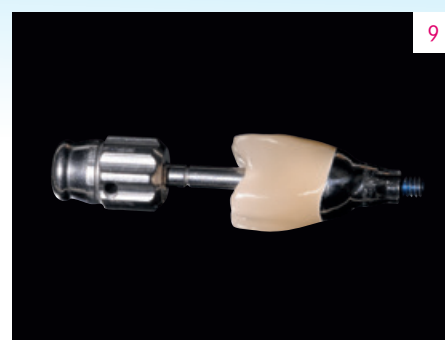

Fig. 9 La corona-abutment può essere avvitata intraoralmente attraverso l'apposito canale di avvitamento.

2. Impianto e formatura

Un impianto OsseoSpeed EV (Dentsply Sirona, Mannheim, Germania) è stato inserito in regione 26, e sottoposto a impronta dopo un periodo di guarigione di tre mesi. Per la presa dell'impronta con Impregum (3M, Seefeld, Germania) un portaimpronte monouso VITA è stato perforato in modo mirato nell'area dell'impianto. Su questa base è stato realizzato il modello maestro e digitalizzato nello scanner da laboratorio inEos X5 (Dentsply Sirona, Bensheim, Germania). Con il software exocad (exocad, Darmstadt, Germania) è stata progettata la corona. In funzione dell'abutment individuale e del diametro del canale di avvitamento è stata progettata una corona-abutment con canale di avvitamento integrato.

3. Realizzazione della corona-abutment

La corona-abutment è stata fresata a umido con l'unità di fresaggio N4 (vhf camfacture, Ammerbuch, Germania). L'abutment individuale è stato sabbato prima dell'incollaggio adesivo e condizionato con un primer per metalli. Le superfici di incollaggio ed il canale di avvitamento della corona-abutment sono stati mordenzati con acido fluoridrico e quindi silanizzati. Dopo l'indurimento del composito di fissaggio la fessura di cementazione e la corona-abutment sono stati rifiniti e lucidati sotto un airblock. La riabilitazione implantoprotesica è stata quindi avvitata intraoralmente e quindi sono stati controllati contatti approssimali e occlusione. Dopo inserimento della banda in teflon il canale di avvitamento è stato chiuso adesivamente con composito di otturazione.



Fig. 5 L'impronta è stata eseguita con un portaimpronte perforato.

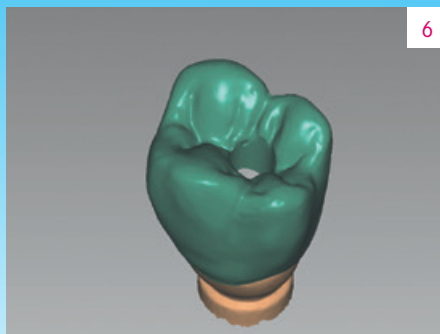

Fig. 6 Con il CAD-Software è stata progettata una corona-abutment con canale di avvitamento.

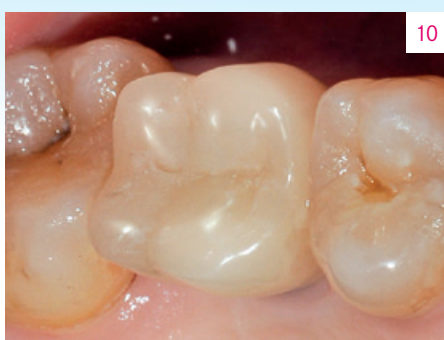
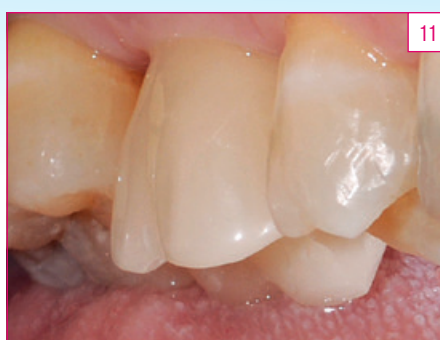
Fig. 10 Dopo l'inserimento il canale di avvitamento è stato chiuso con composito.



➔ **RISULTATO** La corona-abutment si integra armoniosamente nella dentatura naturale residua.

4. Risultato estetico, in tempi minimi

Grazie all'elevata dimensione verticale del blocchetto VITA ENAMIC multiColor EMC-16 e le eccellenti caratteristiche di lavorazione CAM della ceramica ibrida, nonostante l'atrofia ossea in regione 26 è stato possibile realizzare in tempi minimi con tecnica CAD/CAM una corona-abutment estetica. Grazie al tipo di riabilitazione monolitica il rischio di chipping è significativamente ridotto. Test di laboratorio mostrano inoltre che grazie alla sua struttura a reticolo duale la ceramica ibrida ha la proprietà di arrestare la formazione di possibili fessure iniziali. Ciò permette di prevedere una buona stabilità di lungo periodo. L'incollaggio esterno evita residui di cemento nel solco e previene perimplantiti. Al controllo dopo una settimana la paziente era entusiasta della sensazione di

masticazione naturale e della vitalità della riabilitazione in ceramica ibrida. All'ispezione la gengiva si presenta priva di infiammazioni e di forma estetica, ed è evidente il gioco di colori e luci naturale della corona in ceramica ibrida policroma.

Relazione 07/19

Soluzione protesica a doppia struttura in ZrO_2 e ceramica ibrida per elevati carichi masticatori



*Hans Jürgen Lange
Darmstadt, Germania*

Nel caso di parafunzioni, bruxismo manifesto e restauri supportati da impianti riabilitazioni protesiche sono soggette a carichi particolarmente elevati. Per le enormi forze di masticazione in questi casi aumenta il rischio di fratture o chipping. Cosiddette soluzioni protesiche a doppia struttura possono minimizzare questi rischi. In questo caso clinico l'Od. Master Hans Jürgen Lange e l'odontoiatra Dr. Michael Weyhrauch descrivono la riabilitazione di una paziente con ponti a doppia struttura. Questo concetto di riabilitazione si basa su una sottostruttura molto resistente in biossido di zirconio ed una struttura di rivestimento elastica in ceramica ibrida.



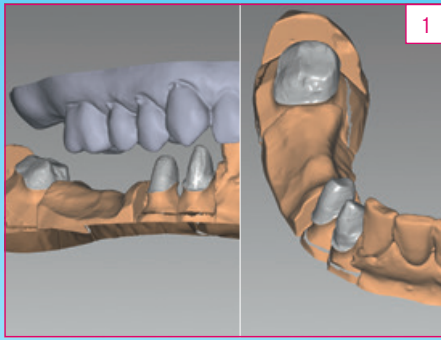
*Dr. Michael Weyhrauch
Mühlthal, Germania*

1. Situazione iniziale

Una paziente 52-enne soffriva di dolori all'articolazione mandibolare e presentava chiari segni di bruxismo. Malgrado il successo di una terapia con bite, una nuova riabilitazione con un ponte in ceramica integrale da 43 e 44 a 47 nel quarto quadrante si era fratturata. Anche un provvisorio di riabilitazione in PMMA non era in grado di sostenere a lungo le incrementate forze di masticazione. Odontoiatra e odontotecnico hanno discusso il caso e deciso di riabilitare questa paziente con ponti a doppia struttura in biossido di zirconio VITA YZ T e ceramica ibrida VITA ENAMIC multiColor (entrambi VITA Zahnfabrik, Bad Säckingen, Germania).

2. Concetto della doppia struttura

Con resistenza a flessione di ca. 1.200 MPa il biossido di zirconio è risultato eccellente come materiale strutturale di alta resistenza. Ma in caso di carichi masticatori estremi soprattutto nella zona del rivestimento estetico si possono verificare fratture o chipping, dato che le ceramiche integrali presentano un'elevata fragilità. Materiali elastici con proprietà di assorbimento delle forze come la ceramica ibrida VITA ENAMIC costituiscono un'interessante alternativa merceologica. In un ponte a doppia struttura l'elevata resistenza della sottostruttura in biossido di zirconio viene combinata con l'elasticità della struttura di rivestimento in ceramica ibrida. La ceramica ibrida VITA ENAMIC si basa su una matrice vetroceramica con struttura sinterizzata



➔ **SITUAZIONE INIZIALE** Con monconi preparati su 43, 44 e 47.

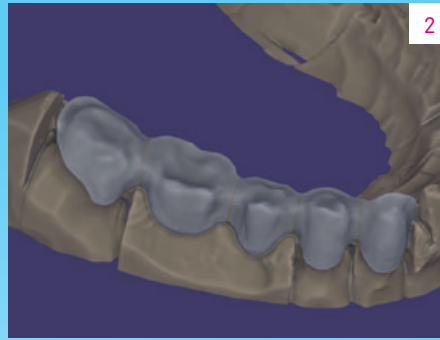


Fig. 2 La struttura del ponte ridotta anatomicamente nell'exocad-Software.

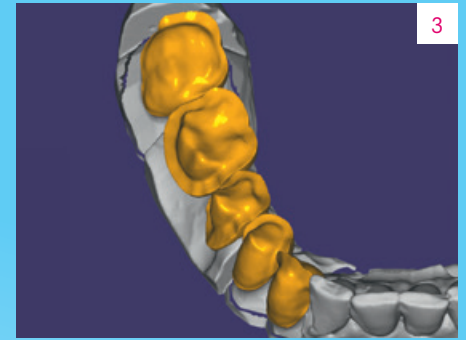


Fig. 3 Sulla struttura in biossido di zirconio realizzata con tecnica CAD/CAM sono state progettate strutture di rivestimento estetico in ceramica ibrida.

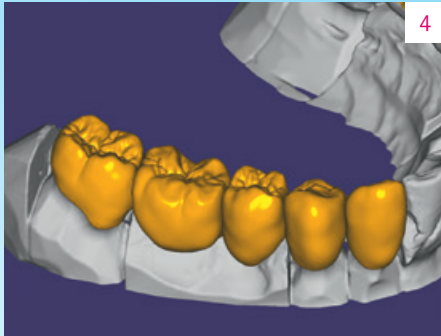


Fig. 4 Grazie agli spessori minimi della ceramica ibrida fino a 0,2 mm la morfologia risulta molto naturale.

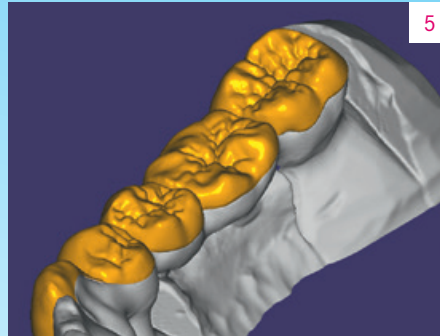


Fig. 5 Verso palatale le strutture di rivestimento terminano nella zona equatoriale della sottostruttura ridotta anatomicamente.



Fig. 6 Le strutture di rivestimento sono state fresate in un'ora con l'unità inLab MC XL.

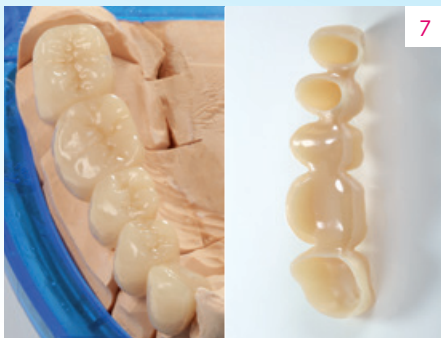

Fig. 7 Ponte incollato finito sul modello, da occlusale e lato lumen.

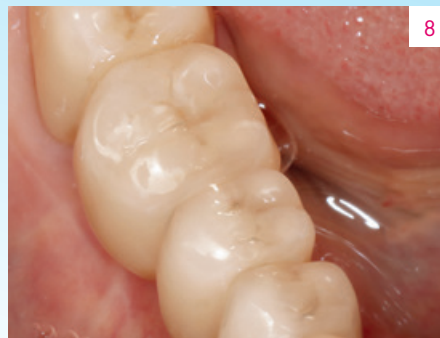
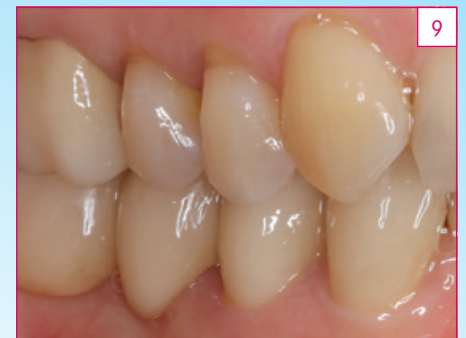
Fig. 8 Ponte a doppia struttura fissato definitivamente da occlusale.



➔ **RISULTATO** La riabilitazione a ponte si integra perfettamente sotto l'aspetto funzionale ed estetico.

3. Workflow digitale

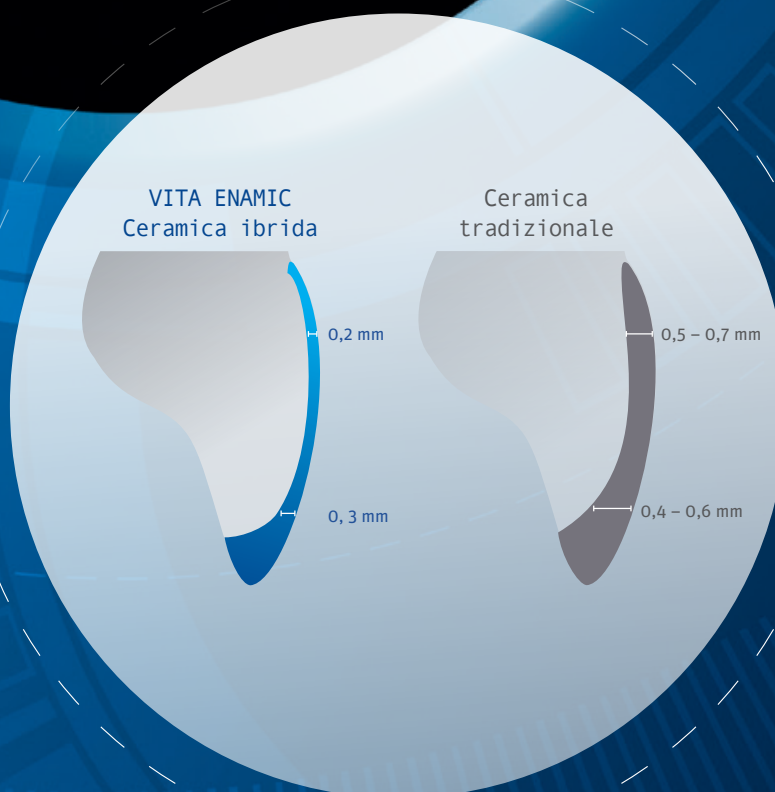
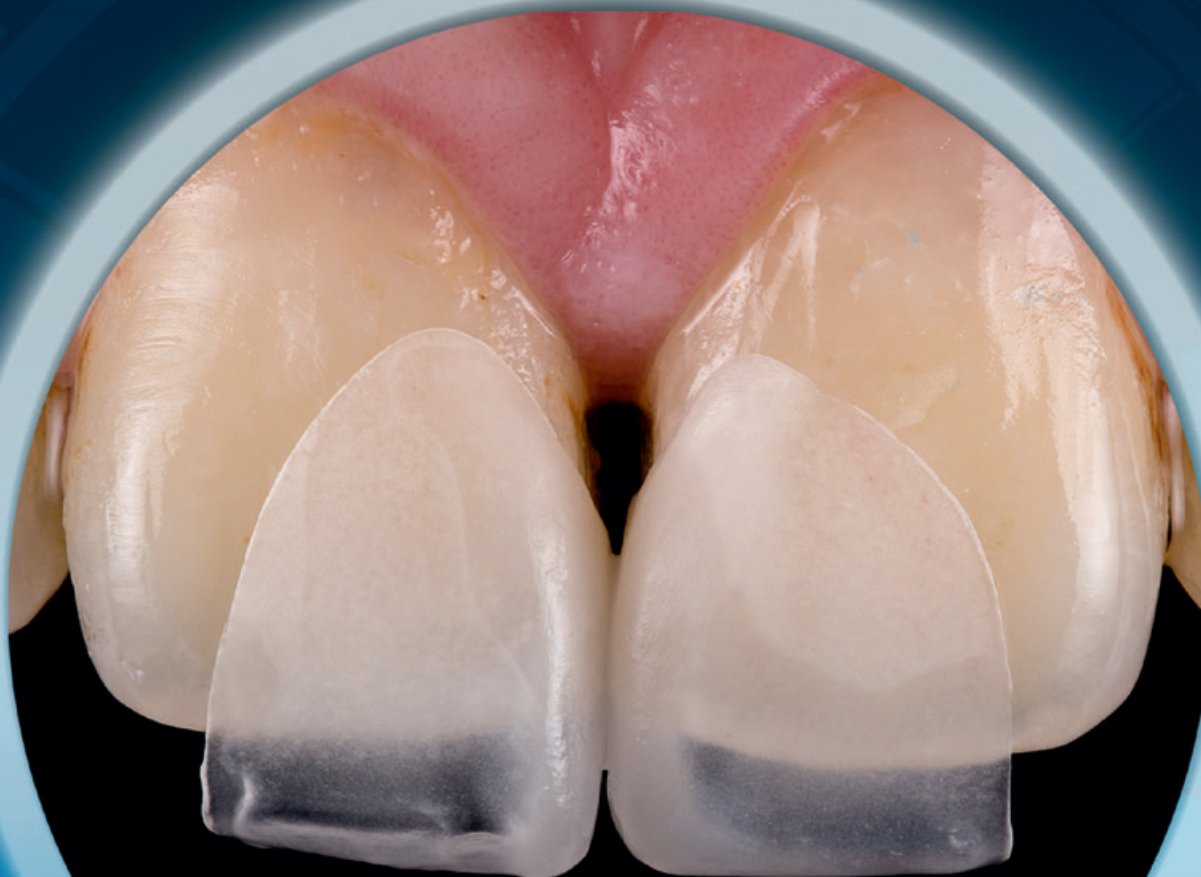
(86 % in peso), in cui viene infiltrato del polimero (14 % in peso). Grazie a questa esclusiva struttura a reticolo duale ceramica-polimero il materiale presenta una elasticità simile alla dentina, che consente di prevedere effetti positivi nelle riabilitazioni soggette ad elevati carichi masticatori.

Per la realizzazione del ponte a doppia struttura sui pilastri del ponte è stata eseguita un'impronta analogica. Su questa base è stato realizzato il modello maestro e digitalizzato con lo scanner da laboratorio inEos X5 (Dentsply Sirona, Bensheim, Germania). Sul modello virtuale con l'exocad-Software (exocad, Darmstadt, Germania) è stato progettato in primo luogo un ponte completamente anatomico, che poi è stato ridotto anatomicamente con un clic. La sottostruttura è stata fresata, rifinita, sinterizzata e nuovamente scansionata, vi sono state progettate sei strutture monolitiche di rivestimento da realizzare anch'esse CAD/CAM con il sistema inLab MC XL (Dentsply Sirona, Bensheim, Germania).

4. Finalizzazione e inserimento

Le superfici di incollaggio delle strutture di rivestimento in ceramica ibrida sono state mordenzate con acido fluoridrico e silanizzate, la struttura in biossido di zirconio sabbata. L'incollaggio adesivo è stato eseguito con il composito di fissaggio a indurimento duale RelyX Unicem 2 Automix (3M, Seefeld, Germania). Dopo aver eliminato i residui di composito è stata eseguita la lucidatura con spazzolini in pelo di capra a pasta diamantata per lucidare. Dall'integrazione con tecnica autoadesiva nel 2017 i ponti a doppia struttura sono in situ senza problemi. La paziente si è dichiarata entusiasta della piacevole sensazione di masticazione, simile a quella dei denti naturali.

Relazione 07/19




Riabilitazione non invasiva con microfaccette in ceramica ibrida VITA ENAMIC

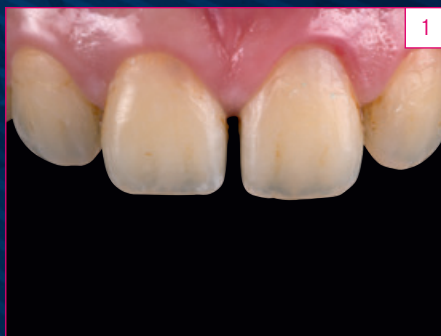Realizzare microfaccette non invasive con sistemi CAD/CAM finora costituiva una notevole sfida per la fragilità dei materiali ceramici dentali. Gli spessori molto ridotti e le aree marginali assottigliate di questo tipo di restauri dopo la realizzazione CAM spesso presentavano significativi distacchi di ceramica o fratture. Il team di odontoiatri Dr. Michael Tsao e Dr. Hsuan Chen nel corso di numerosi test ha esaminato sistematicamente diversi campioni di materiali. Alla fine hanno deciso per la ceramica ibrida VITA ENAMIC (VITA Zahnfabrik, Bad Säckingen, Germania). Secondo la loro esperienza clinica anche con spessori di 0,2 mm questo materiale consente ancora un'ottima integrità marginale. In questo report i professionisti descrivono una riabilitazione non invasiva, senza modello e completamente digitale di un diastema.



Dr. Michael Tsao
CEREC Asia,
Taipeh, Taiwan



Dr. Hsuan Chen
CEREC Asia,
Taipeh, Taiwan



→ **SITUAZIONE INIZIALE** Giovane paziente con diastema tra 11 e 21

1. Anamnesi e progettazione

Un paziente 29-enne si è presentato in studio perchè insoddisfatto del diastema tra 11 e 21. Il paziente ha rifiutato il trattamento ortodontico. Voleva una soluzione in tempi minimi con la maggior conservazione possibile della sostanza dentaria naturale. L'abituale realizzazione di microfaccette su monconi refrattari gli risultava troppo lunga. Per questo motivo clinici e paziente hanno deciso di risolvere la chiusura della lacuna mediante workflow digitale con la ceramica ibrida VITA ENAMIC in un'unica seduta.

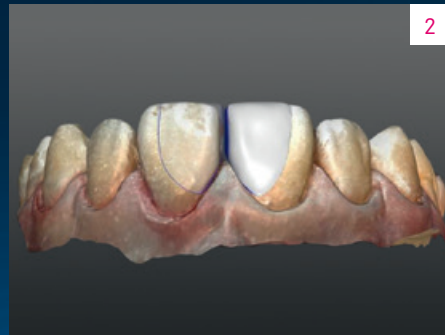

Fig. 2 Con l'InLab-Software sono state progettate faccette sottilissime.

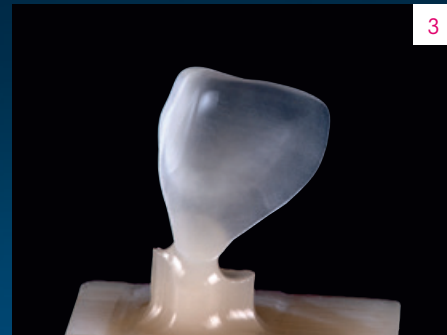

Fig. 3 Risultato altamente preciso dopo il processo di fresaggio con CEREC MC XL.

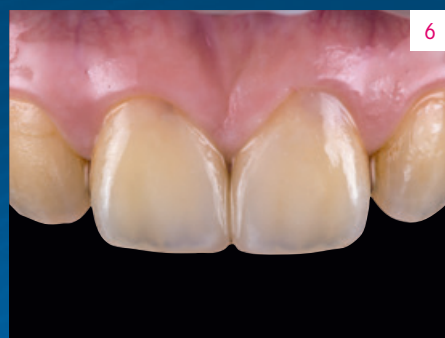

Fig. 6 Dopo il fissaggio adesivo si ha una trasmissione naturale della luce.

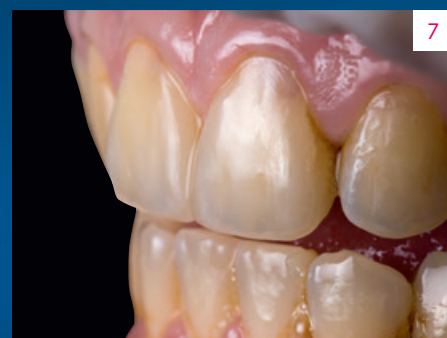

Fig. 7 Anche da laterale si nota un aspetto naturale e privo di transizioni.

2. Determinazione del colore dei denti e design digitale

Dopo una meticolosa pulizia dell'area di riabilitazione è seguita la determinazione del colore con la VITA Toothguide 3D-MASTER (VITA Zahnfabrik, Bad Säckingen, Germania) sui due incisivi centrali superiori. È stato rilevato il colore 1M2 e scelto il blank idoneo. Dopo aver inserito il filo di retrazione è stata eseguita la scansione intraorale con CEREC Omnicam (Dentsply Sirona, Bensheim, Germania). Per l'elevata traslucenza dello smalto nell'area approssimale è stato applicato dello Scanpowder per agevolare la scansione. Tramite Sirona Connect la serie di dati è stata trasmessa all'InLab-Software. Qui sono state progettate digitalmente le sottilissime microfaccette.

3. Realizzazione CAM con risultato altamente preciso

Per la realizzazione CAM con il sistema CEREC MC XL-System (Dentsply Sirona, Bensheim, Germania) i blank VITA ENAMIC sono stati fissati nell'unità per l'esecuzione del fresaggio. Il risultato del fresaggio presenta microfaccette sottilissime con aree marginali di assoluta precisione. Grazie alla struttura a reticolo duale ceramica-polimero la ceramica ibrida presenta un'elasticità significativamente superiore e quindi una fragilità inferiore rispetto ai tradizionali materiali ceramici CAD/CAM. Ciò consente ricostruzioni di altissima precisione e nel contempo spessori sottili. I sottili restauri sono stati separati dall'attacco con una diamantata fine, rifiniti e provati con la massima cautela.

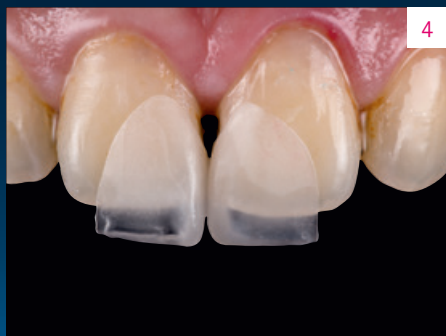

Fig. 4 Le sottili microfaccette su 11 e 21 alla prova clinica.

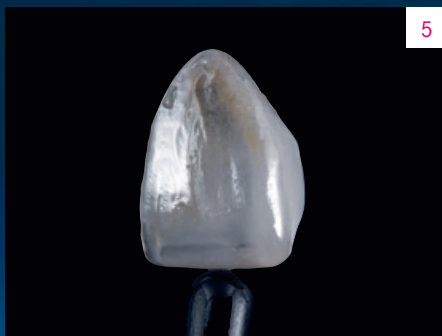

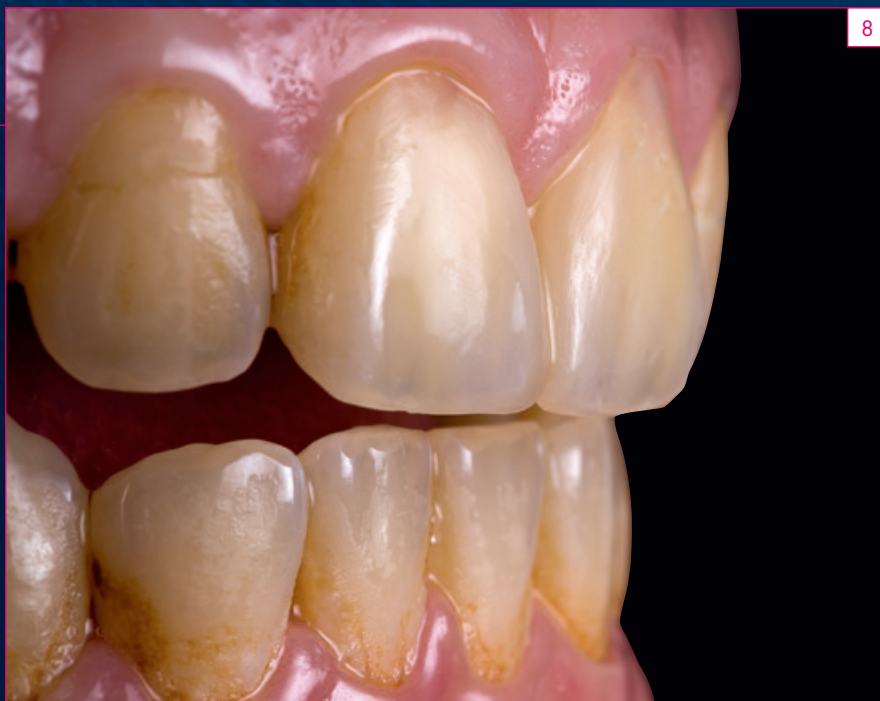Fig. 5 Faccette caratterizzate con supercolori fotopolimerizzabili prima dell'inserimento.



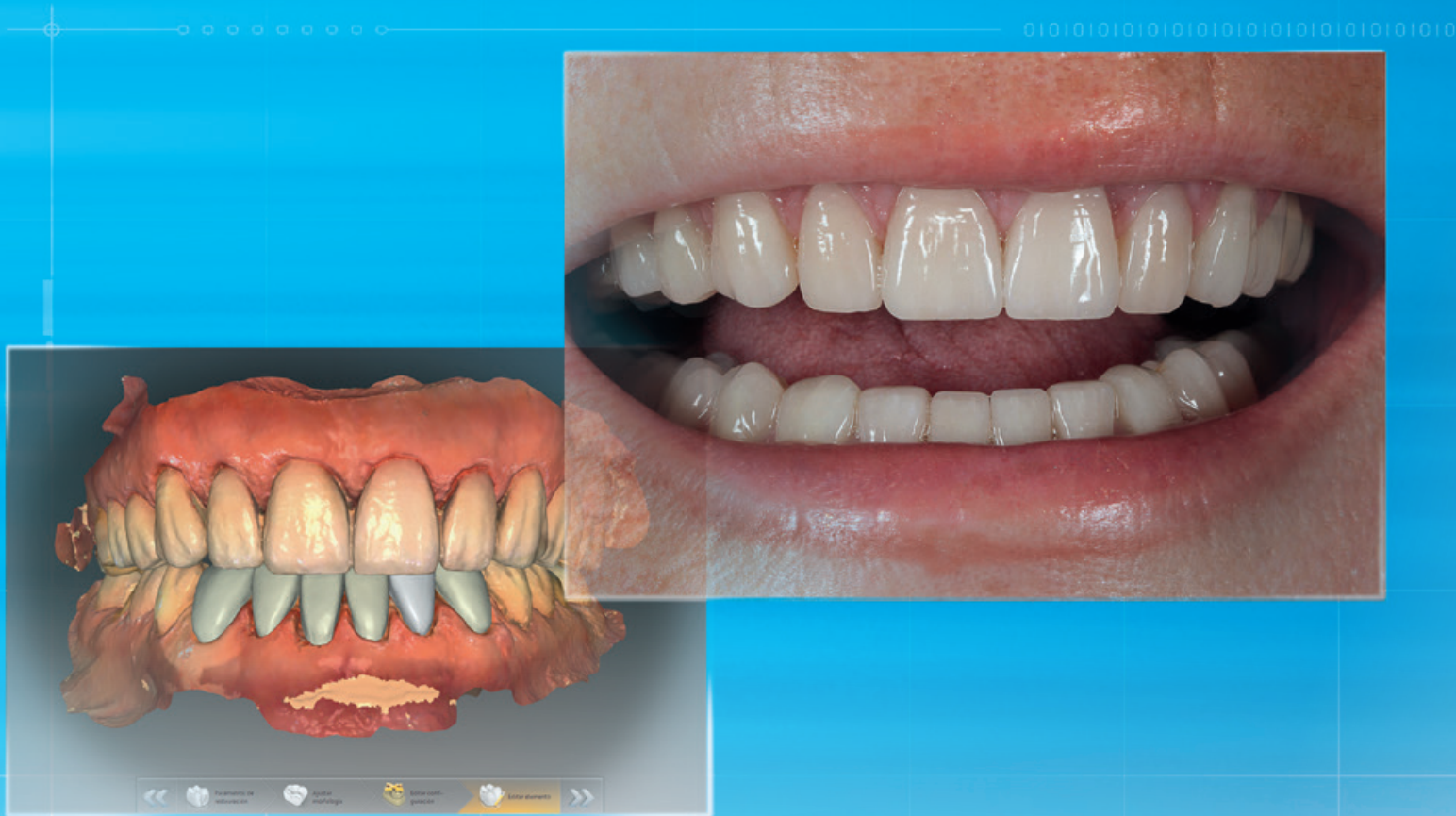4. Condizionamento secondo protocollo affermato

VITA ENAMIC dispone di una stabile matrice ceramica ad elevata reticolazione. La componente ceramica è pari a 86 % (in peso). Per questo motivo la ceramica ibrida può essere precondizionata con acido fluoridrico e silano secondo il tradizionale protocollo per la ceramica integrale. I compositi CAD/CAM invece vanno sabbati, perchè hanno una matrice polimerica in cui sono immerse particelle di carica ceramiche. In ricostruzioni sottili la sabbatura tuttavia può danneggiare la struttura del materiale e delle zone marginali assottigliate. In questo caso è stato possibile pretrattare le microfaccette secondo un protocollo sicuro. Lo smalto è stato condizionato con acido fosforico e adesivo. Le faccette sono state quindi fissate con un apposito composito. Dopo aver eliminato i residui del composito di fissaggio e lucidato con il VITA ENAMIC Polishing Set si riconosce il risultato altamente estetico, realizzato in modo efficiente e minimamente invasivo in un'unica seduta.

Relazione 07/19



➔ **RISULTATO** Il paziente è soddisfatto del risultato altamente estetico in un'unica seduta.



Riabilitazione frontale monolitica, in tempi minimi con dinamica di luce ottimale



*Dr. Julio Gomez Paris,
Santa Fe, Argentinien*

Spesso i pazienti desiderano in tempi minimi riabilitazioni CAD/CAM, che presentino giochi naturali sia di colori che luci. Sono necessari materiali che da una parte siano ideali per una rapida lavorazione monolitica CAM, e dall'altra si distinguono per un'eccellente dinamica luminosa. La ceramica feldspatica VITABLOCS TriLuxe forte (VITA Zahnfabrik, Bad Säckingen, Germania) è uno di questi materiali. La terza generazione di VITABLOCS presenta una transizione cromatica finemente sfumata, integrata e grazie alla sua struttura microfine la lavorazione è rapida e precisa. Con il Designsoftware il restauro può essere posizionato nel blocchetto virtuale, in modo da controllare il gioco di colori e luci in funzione del paziente. Il Dr. Julio Gomez Paris (Rosario, Santa Fe, Argentina) mostra sull'esempio di una ricostruzione totale con faccette, come con questo materiale policromo realizza efficacemente la riabilitazione.

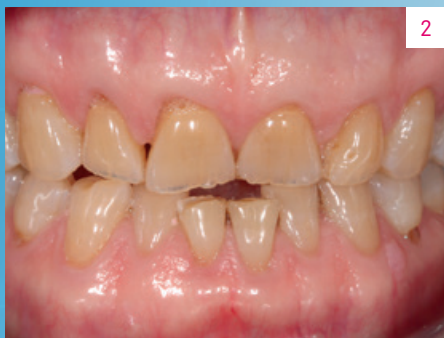

Fig. 2 Multiple recessioni avevano portato ad un andamento irregolare della ghirlanda gengivale.

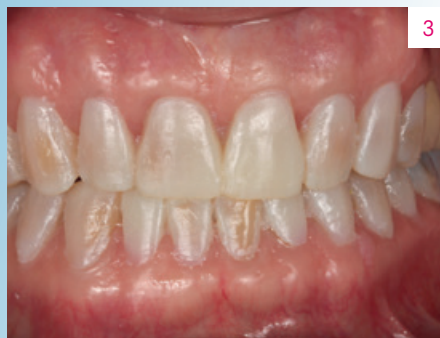

Fig. 3 Con una mascherina in silicone è stato possibile trasferire il mock-up funzionale-estetico.

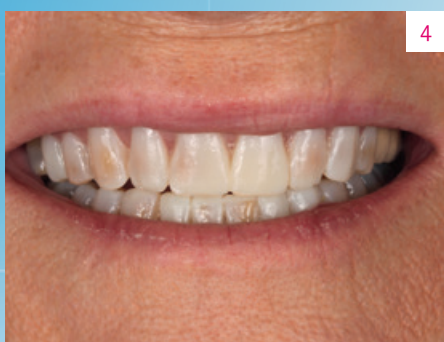

Fig. 4 Il mock-up in composito al controllo della protrusione dinamica.

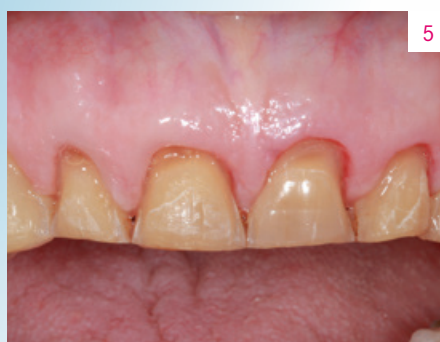
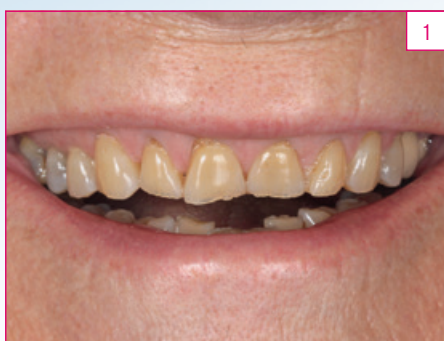
Fig. 5 Dopo la stabilizzazione protesica dell'area dei posteriori è stata eseguita la preparazione mock-up.



➔ SITUAZIONE INIZIALE A seguito di abrasione ed erosione si era creato un andamento irregolare del bordo incisale.

1. Anamnesi e scelta del materiale

Una paziente 72-enne si è presentata in studio, perchè insoddisfatta dell'aspetto estetico dei suoi denti. All'ispezione clinica si sono evidenziati denti frontali fortemente abrasi e danneggiati da erosione con aree radicolari scoperte. La paziente desiderava la ricostruzione della sostanza dura dentaria persa e riabilitare nel contempo la zona estetica con faccette. Sulla base di fotografie della paziente la situazione auspicata è stata simulata nel PC e discussa con la paziente. Per ottenere un'estetica dentale naturale è stato scelto VITABLOCS Tri- Luxe forte.

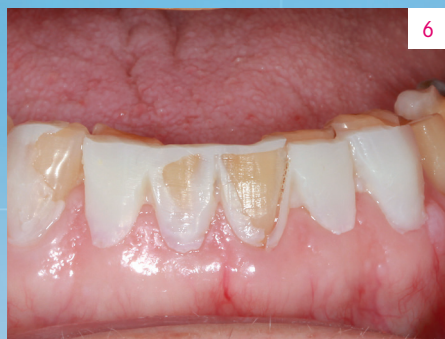

Fig. 6 È stato possibile procedere all'asportazione di sostanza in modo controllato e quindi minimamente invasivo.

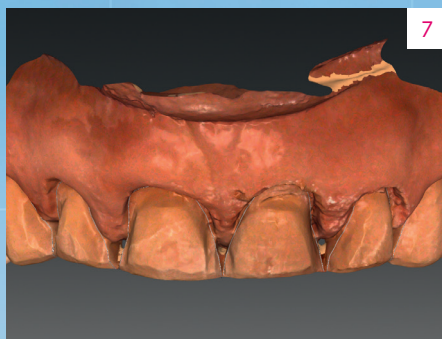


Fig. 7 Preparazione scansionata dell'arcata superiore nel CAD-Software.

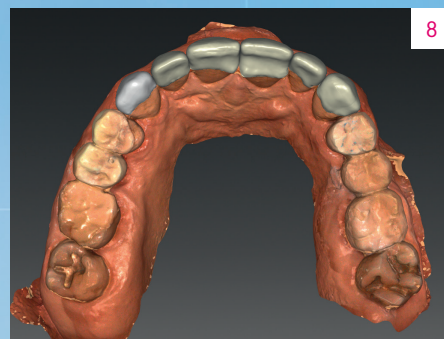


Fig. 8 Progettazione virtuale delle faccette superiori in VITABLOCS TriLuxe forte.

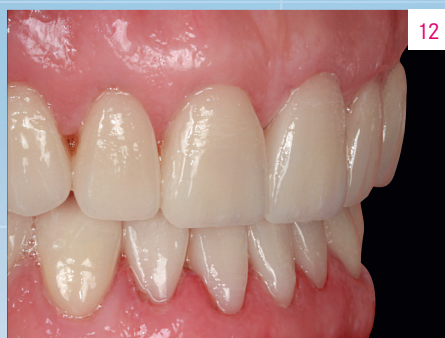

Fig. 12 Faccette inferiori immediatamente dopo l'inserimento adesivo.

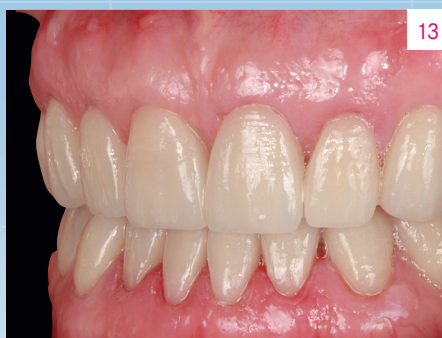

Fig. 13 Nell'arcata superiore le aree gengivectomizzate erano già guarite.

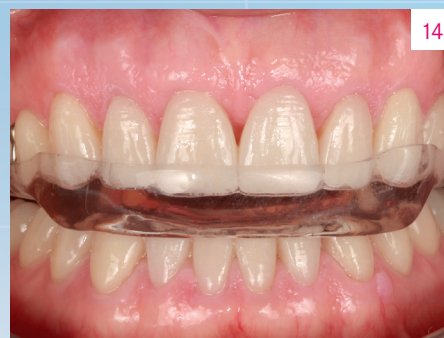

Fig. 14 Un bite a guida frontale-canina è stato integrato dopo la ricostruzione totale.

2. Mock-up e processo di scansione

Da un punto di vista funzionale la paziente non aveva più disturbi. L'intercuspidazione abituale non presentava scostamenti rispetto alla posizione centrica dei condili, per cui si è proceduto alla presa delle impronte delle arcate superiori e inferiori, realizzare i modelli e metterli in articolazione sulla base della registrazione dell'occlusione. In articolatore il morso è stato alzato di un millimetro ed eseguito un wax-up funzionaleestetico. Con una mascherina in silicone e composito per provvisori (Protemp 4, 3M, Seefeld, Germania) questa situazione idealizzata è stata trasferita nella bocca della paziente, dove si è proceduto ad un aggiustamento di precisione direttamente sulla paziente. La situazione finale è stata scansionata per la progettazione virtuale con la CEREC Omnicam (Dentsply Sirona, Bensheim, Germania). In primo luogo è stato riabilitato il settore posteriore con corone e corone parziali in VITABLOCS TriLuxe forte, colore 1M2. Dopo che l'occlusione del settore posteriore era stata stabilizzata, si è potuto iniziare con la riabilitazione e mezzo faccette.

3. Progettazione digitale e realizzazione

Dopo anestesia locale con la guida del mock-up sono state eseguite le gengivectomie ed una preparazione controllata. Le preparazioni sono state scansionate e la serie di dati trasferita nell'inLab CAD-Software (Dentsply Sirona, Bensheim, Germania). Qui sulla base della scansione del mock-up sono state prima progettate le faccette per l'arcata superiore e realizzate con l'unità di fresaggio inLab MC X5 (Dentsply Sirona, Bensheim, Germania). Dopo la finitura con una diamantata fine e gommini per lucidare sono seguite caratterizzazione e glasura con il sistema di supercolori VITA AKZENT Plus.

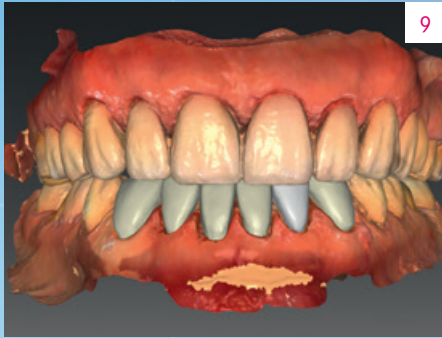

Fig. 9 Progettazione virtuale delle faccette nell'arcata inferiore.

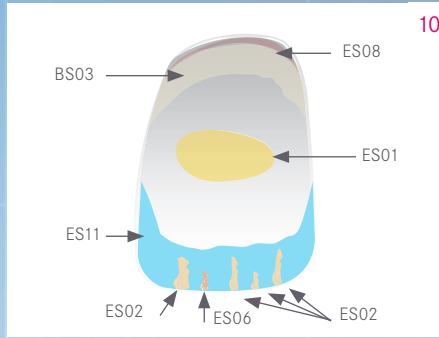


Fig. 10 Con il sistema di supercolori VITA AKZENT Plus sono state eseguite caratterizzazioni.

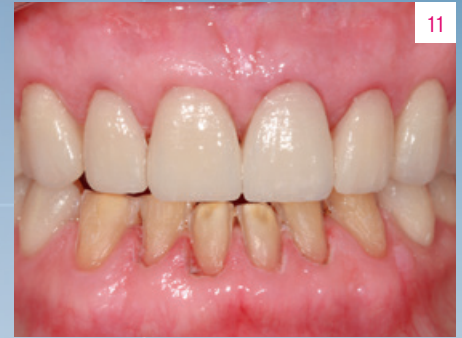

Fig. 11 Faccette realizzate con tecnica CAD/CAM nell'arcata superiore immediatamente dopo il fissaggio adesivo.

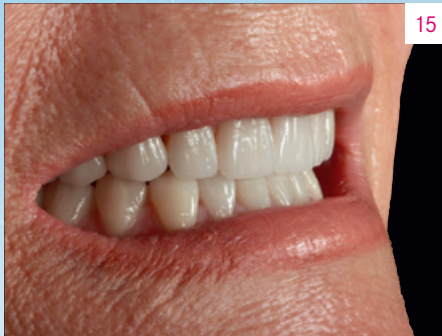

Fig. 15 Dopo un anno e mezzo i rapporti sono perfettamente stabili.

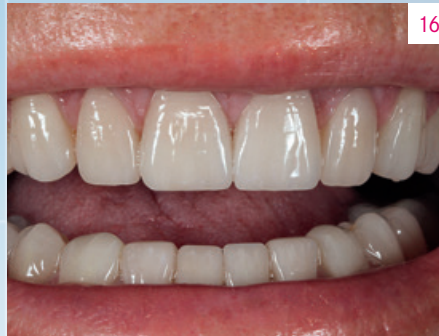

Fig. 16 I bordi incisali si armonizzano con l'andamento labiale.

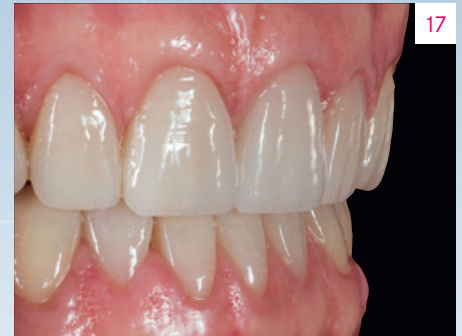
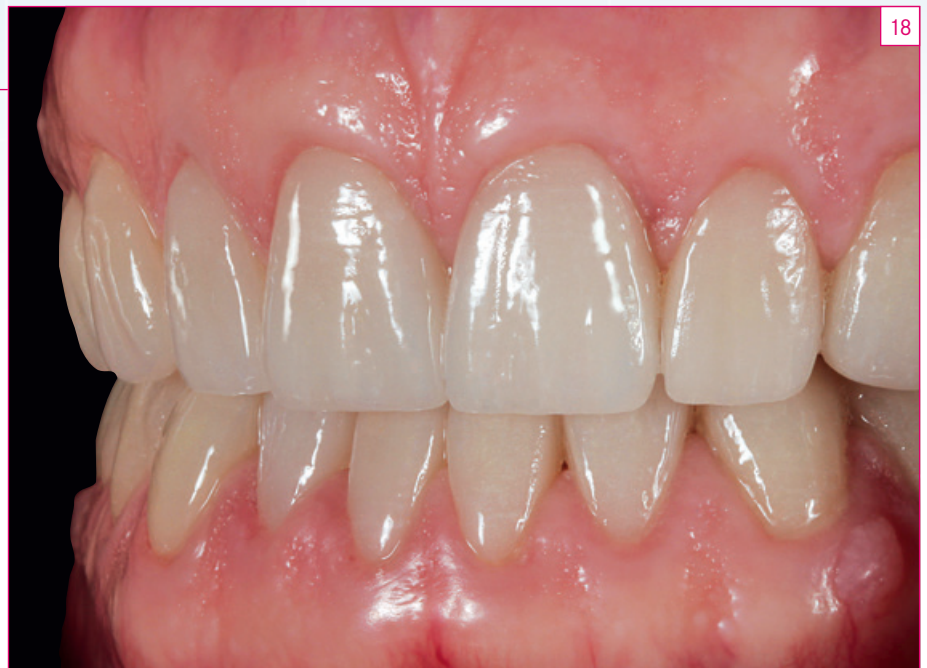
Fig. 17 Le faccette realizzate efficientemente hanno un aspetto assolutamente naturale.

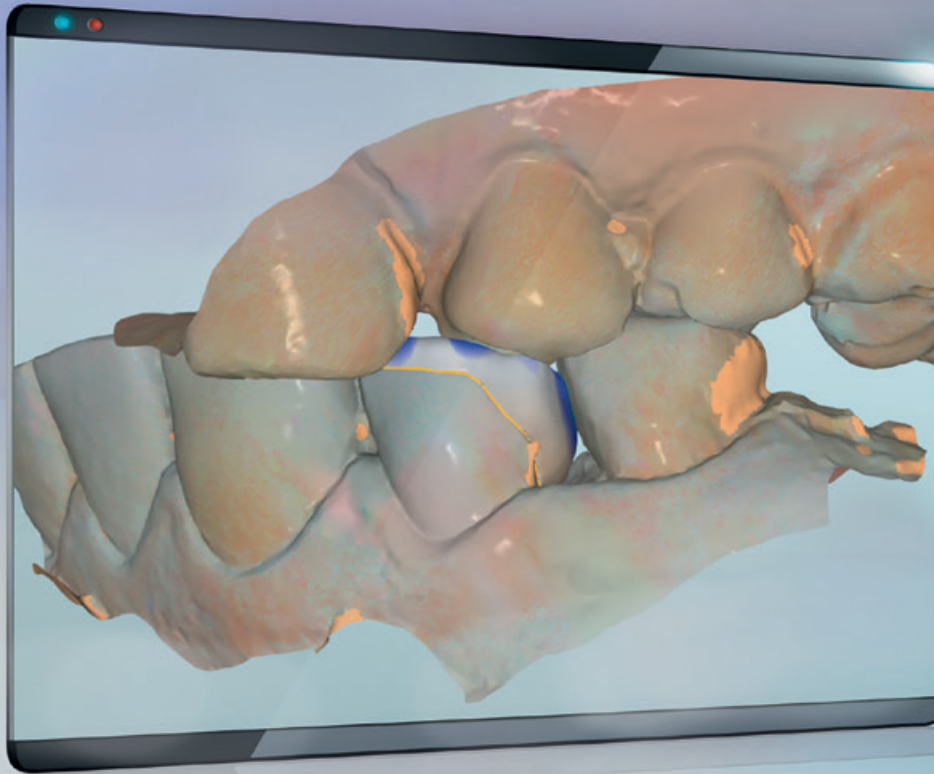
4. Risultato finale: ricostruzione totale

Dopo il successo della prova, le faccette sono state condizionate con acido fluoridrico e silano. Le preparazioni sono state mordenzate con acido fosforico e applicato l'adesivo universale Scotchbond Universal. Per il fissaggio adesivo è stato usato RelyX Veener (entrambi 3M, Seefeld, Germania). In modo analogo si è proceduto alla riabilitazione degli incisivi inferiori. La paziente è stata pienamente soddisfatta del risultato efficiente ed altamente estetico. Per scaricare il sistema stomatognatico e preservare la riabilitazione è stato prescritto anche un bite a guida frontale-canina per la notte. Al controllo dopo un anno e mezzo i rapporti erano assolutamente stabili.

Relazione 07/19



→ RISULTATO L'eccellente dinamica luminosa del materiale ha permesso un risultato altamente estetico.

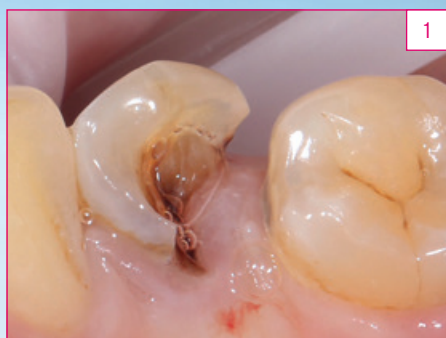

Riabilitazione con corone endodontiche in affermata ceramica feldspatica VITABLOCS



*Dr. Oxana Naidyonova
Karaganda, Kasakistan*

Una preparazione per corona integrale di denti profondamente danneggiati comporta spesso una perdita di gradi quantità delle pareti dentali e ne risulta un ulteriore indebolimento della sostanza dentaria e perdita di ritenzione. Per conservare quanta più sostanza dentaria possibile si raccomanda pertanto una procedura orientata al difetto mediante corone endodontiche. In questa documentazione clinica, per la realizzazione rapida ed economica di una tale corona è stata usata la ceramica feldspatica VITABLOCS Mark II- (VITA Zahnfabrik, Bad Säckingen, Germania). In oltre 30 anni il primo materiale CAD/CAM al mondo si è affermato fin dal primo impiego clinico in milioni di casi. Studi clinici mostrano per le riabilitazioni di corone endodontiche in ceramica feldspatica dopo una periodo di osservazione di sette anni una quota di sopravvivenza del 99,6 %. La Dr. Oxana Naidyonova descrive la sua procedura.



➔ **SITUAZIONE INIZIALE** Dente 34 molto danneggiato. La gengiva era penetrata nella cavità.

1

1. Anamnesi e pretrattamento

Si è presentata una paziente 48-enne perchè il dente 34 era fratturato e precedentemente un altro dentista non lo aveva valutato da conservare. All'ispezione clinica si è evidenziato un difetto disto-orale molto esteso. La gengiva era penetrata nella cavità. Il controllo radiologico ha evidenziato una otturazione canalare insufficiente. Dato che la preparazione per una corona completa avrebbe comportato la perdita delle pareti vestibolare e mesiale del dente, l'odontoiatra si è decisa per una corona endodontica in VITABLOCS Mark II. Dopo gengivectomia mediante laser il dente 34 è stato ricostruito con composito ed eseguito un trattamento di revisione.

2. Preparazione e scansione intraorale

Prima della preparazione è stato determinato il colore 2M2 con la VITA Toothguide 3D-MASTER (VITA Zahnfabrik, Bad Säckingen, Germania) e scelto l'idoneo blocchetto. Un perno in fibra di vetro è stato inserito adesivamente per una ulteriore ritenzione della successiva ricostruzione in composito. In fase di preparazione le pareti sono solo state accorciate e nell'area difettosa previsto un becco di flauto. Spigoli vivi nella cavità sono stati arrotondati. Prima della scansione intraorale, grazie al buon accesso è stato possibile sottoporre la carie approssimale su 34 a terapia mesiale minimamente invasiva con composito.

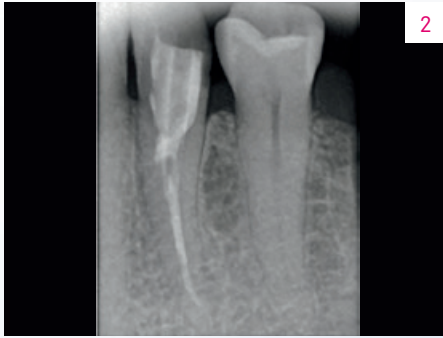


Fig. 2 Situazione dopo revisione, inserimento del perno e ricostruzione.

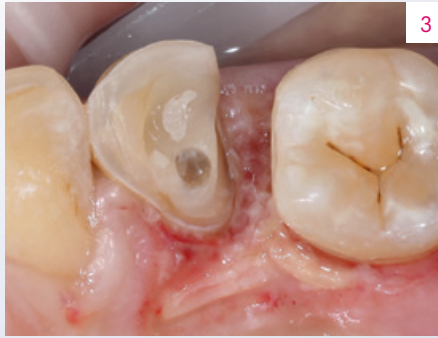

Fig. 3 In fase di preparazione si è prestato attenzione a non lasciare spigoli vivi nella cavità.

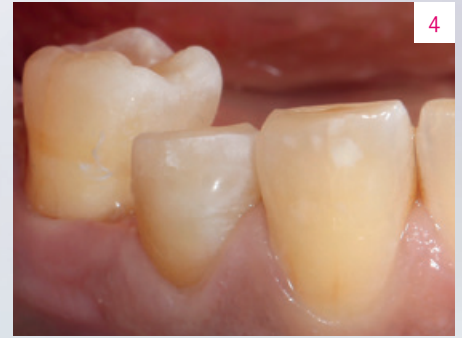

Fig. 4 Le pareti cavitare residue sono solo state accorciate sul lato oclusale.

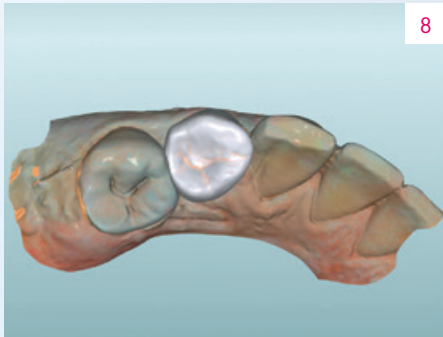


Fig. 8 Corona endodontica virtuale nel CAD-Software da oclusale.

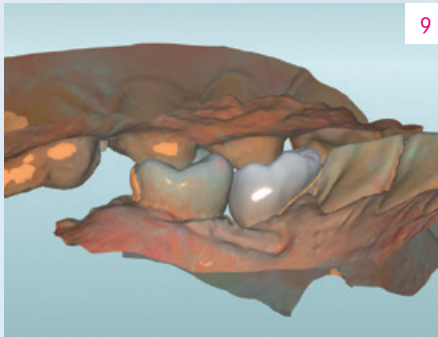


Fig. 9 Progettazione da linguale.



Fig. 10 VITABLOCS Mark II fissato nell'unità di fresaggio.

3. CAM e finalizzazione

La corona endodontica è stata ora progettata in modalità digitale e fresata con l'unità MyCrown Mill (FONA Dental, Bratislava, Slovacchia) in VITABLOCS Mark II. Dopo separazione degli attacchi il restauro è stato provato e quindi rifinito con cautela con una diamantata fine. Si è quindi proceduto alla caratterizzazione delle fessure con VITA AKZENT Plus EFFECT STAINS (ES06, rosso ruggine) e alla glasura finale. Dato che un'unione adesiva affidabile con la sostanza dentaria è presupposto centrale per il successo clinico di lungo periodo, è stata inserita una diga per garantire assenza di contaminazioni e campo assolutamente asciutto.

4. Condizionamento e inserimento

La ceramica feldspatica è stata mordenzata con acido fluoridrico, per creare un profilo di mordenzatura microritentivo, e quindi silanizzata. La cavità è stata condizionata con acido fosforico e un adesivo. Per il fissaggio adesivo il composito Micerium (Micerium, Avegno, Italia) in colore UD2 è stato riscaldato, per renderlo più fluido per questo inserimento. Dopo fotopolimerizzazione e rimozione dei residui di composito, grazie alle eccellenti caratteristiche ottiche il restauro si integra perfettamente nella sostanza dentaria naturale.

Relazione 07/19

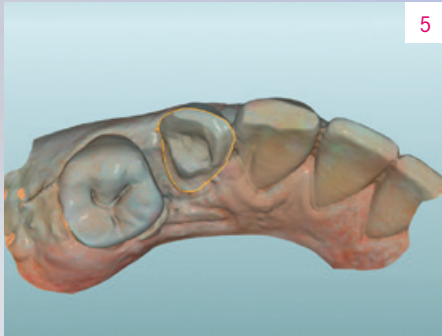


Fig. 5 Dopo la scansione intraorale è stato stabilito il limite della preparazione.

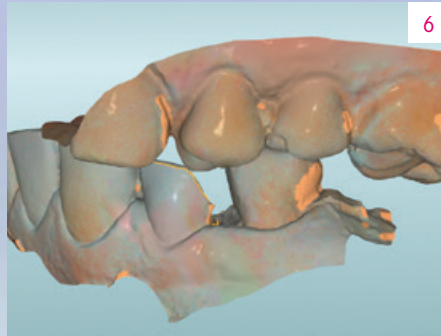


Fig. 6 Con una scansione vestibolare è stata trasferita l'intercuspidazione abituale.

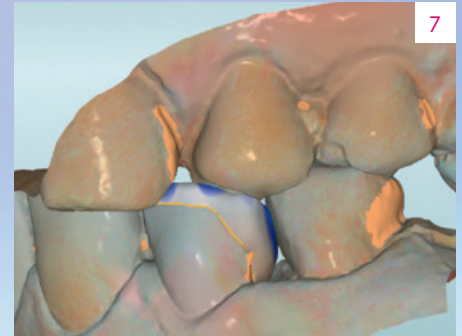


Fig. 7 Nella progettazione del restauro sono stati osservati gli spessori minimi.

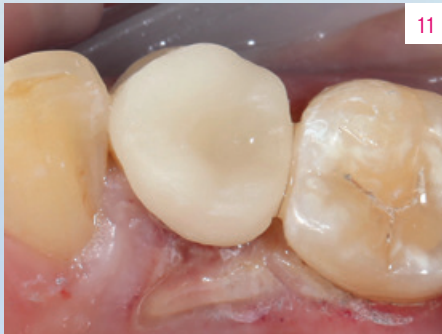

Fig. 11 Il restauro in ceramica feldspatica alla prova clinica.

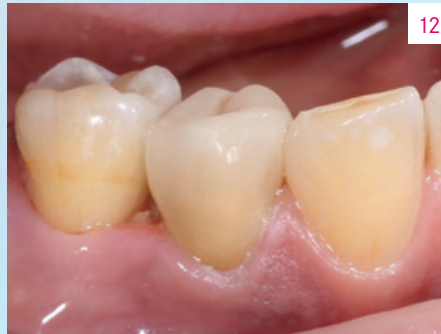

Fig. 12 Da vestibolare non sono visibili transizioni tra restauro e dente.

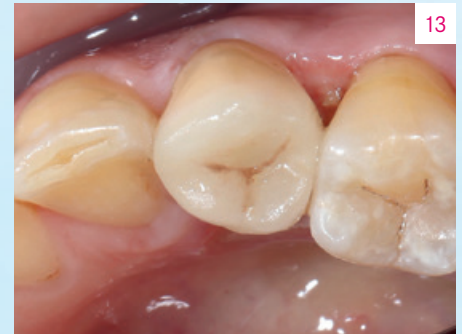
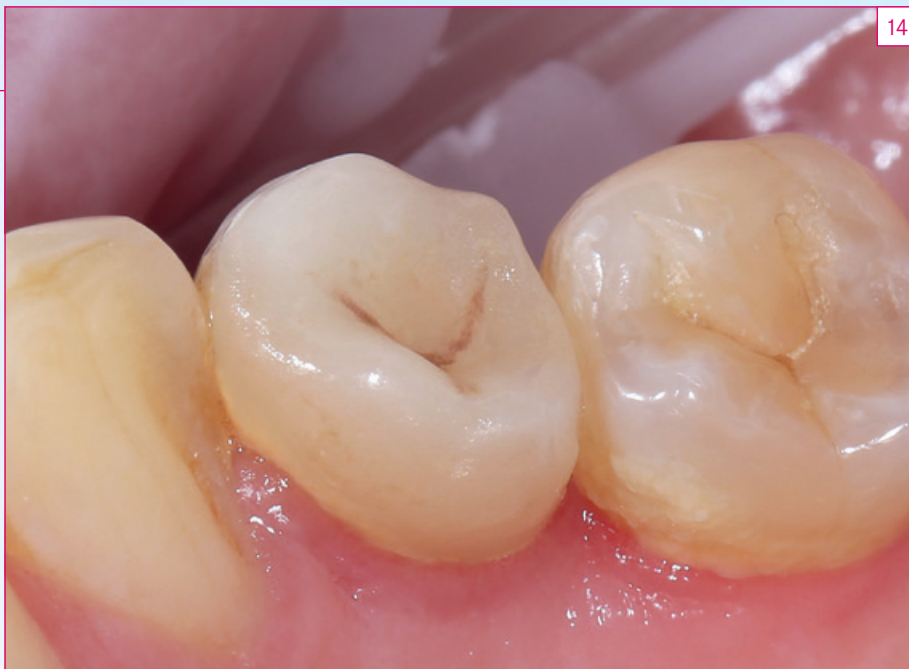
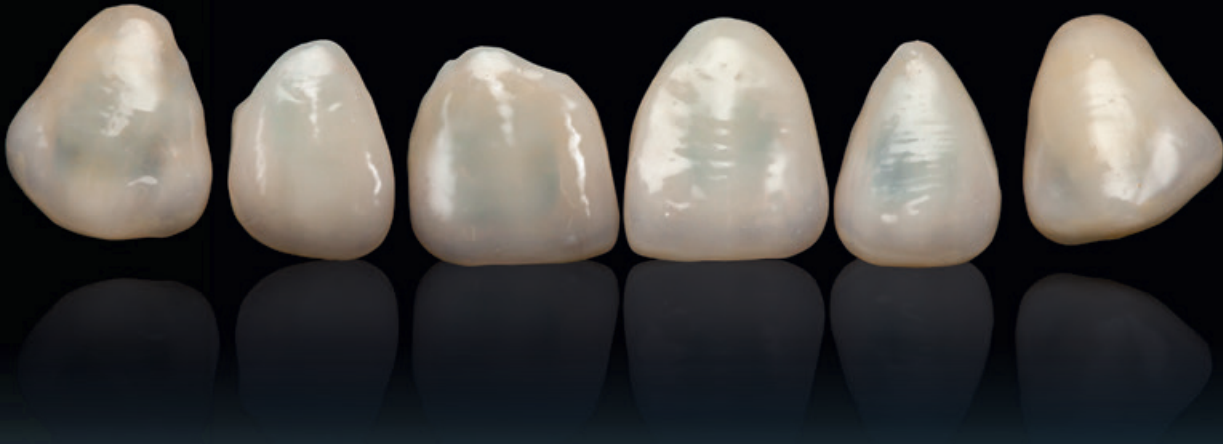Fig. 13 Vista oclusale sulla corona endodontica fissata con tecnica adesiva.



➔ **RISULTATO** Integrazione altamente estetica del restauro al controllo dopo sei mesi.



Faccette CAD/CAM in vetroceramica ad alta resistenza con vivace gioco di colori e luci



*Dr. Stas Belous
Mosca, Russia*

Ricostruzioni estetiche estese nel settore frontale richiedono un'accurata progettazione ed il coinvolgimento attivo dei pazienti, per conseguire risultati che soddisfino sia le regole estetiche che le aspettative dei pazienti. Sull'esempio di una ribialitazione con faccette il Dr. Stas Belous mostra come mediante Smile Design digitale e mock-up analogico ha simulato passo-passo il risultato desiderato e lo ha quindi realizzato efficacemente in workflow digitale. In questo caso ha deciso di usare la vetroceramica al silicato di litio rinforzata con biossido di zirconio VITA SUPRINITY PC (VITA Zahnfabrik, Bad Säckingen, Germania). Grazie alle sue eccellenti caratteristiche ottiche questo materiale consente risultati altamente estetici, predicibili e in tempi brevi.

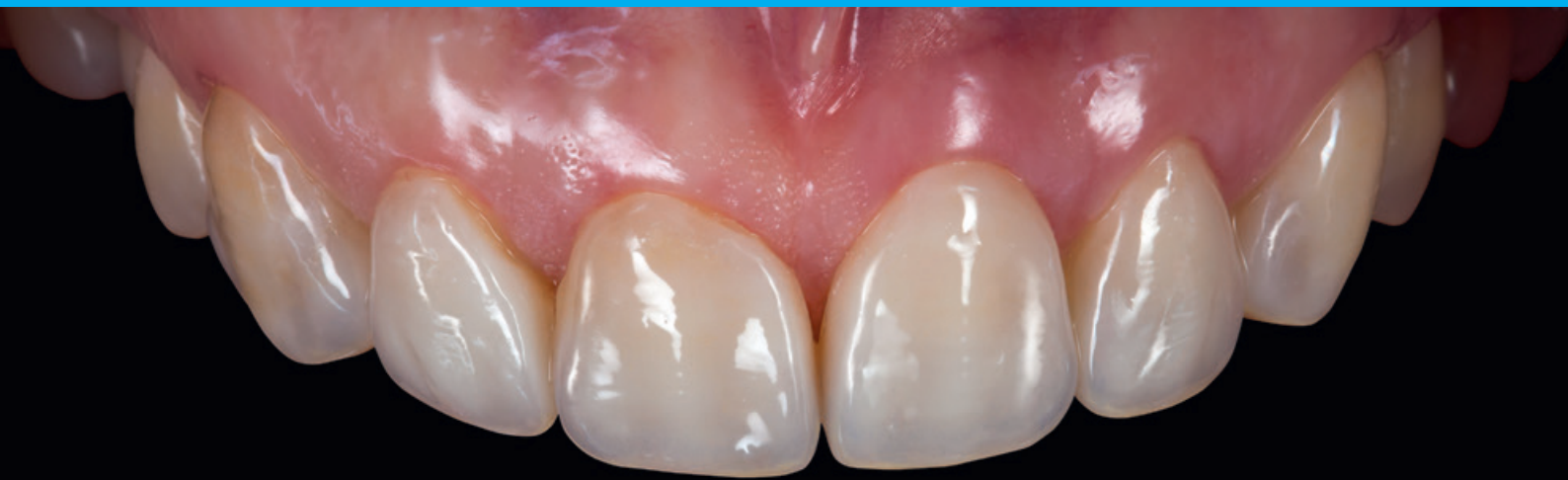

Fig. 2 La scansione del viso con la Smartphone-App ha permesso una prima progettazione virtuale insieme alla paziente.

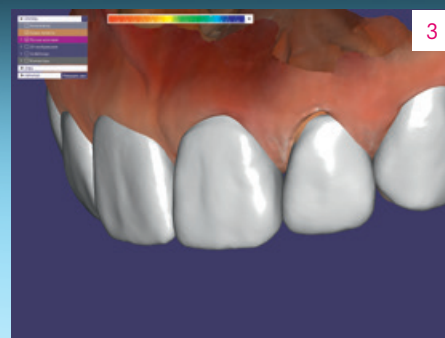
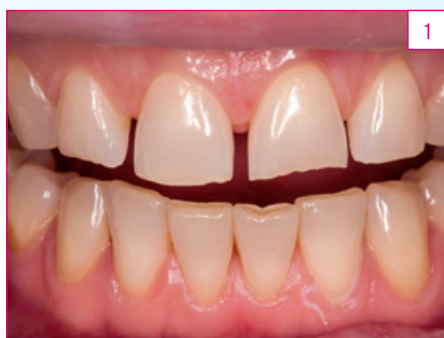
Fig. 3 Lo Smile Design è stato di aiuto a elaborare un mock-up digitale nell'exocad-Software.



➔ **SITUAZIONE INIZIALE** Situazione iniziale con diastemi e frattura del bordo incisale su 21.

1. Situazione e aspettative della paziente

Una paziente 33-enne con odontofobia era insoddisfatta dell'aspetto estetico del settore frontale superiore. All'esame della situazione si è evidenziata una lacuna tra gli incisivi laterali e centrali ed un bordo incisale fratturato su 21. La paziente ha rifiutato un pretrattamento ortodontico in combinazione con un bleaching. Voleva una soluzione rapida, altamente estetica con una procedura quanto minimamente invasiva possibile. Si è deciso per la realizzazione CAD/CAM di faccette in vetroceramica VITA SUPRINITY PC.

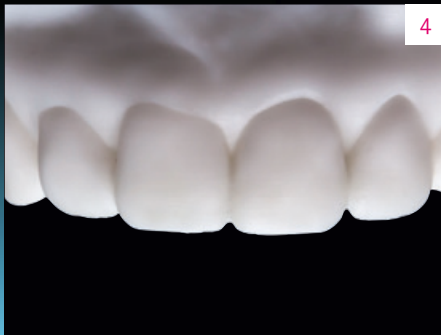

Fig. 4 Dalla serie di dati del mock-up digitale è stato possibile stampare un modello della situazione auspicata.

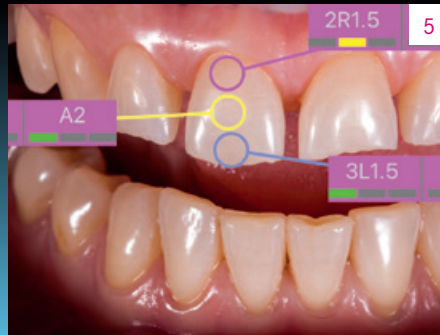


Fig. 5 Prima della preparazione è stato determinato in modo preciso e rapido il colore base con VITA Easyshade V

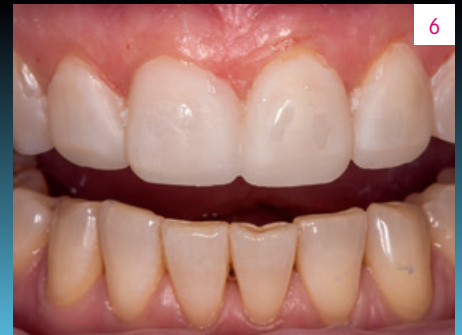

Fig. 6 Il modello mock-up è stato trasferito intraoralmente con una mascherina di silicone e composito provvisorio.

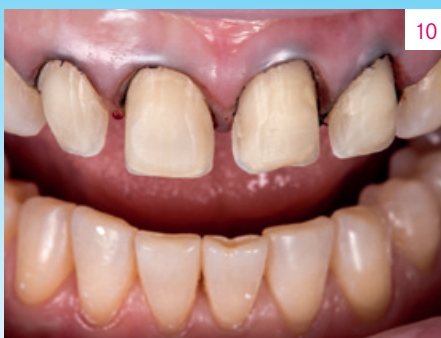

Fig. 10 Per una scansione ottica senza problemi sono stati inseriti fili di retrazione nel solco.

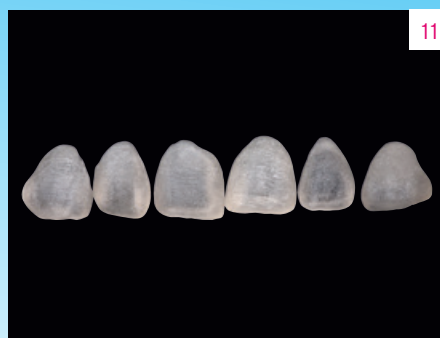

Fig. 11 La ceramica al silicato di litio rinforzata con biossido di zirconio VITA SUPRINITY PC grazie alla sua fine granulometria può essere fresata con precisione.

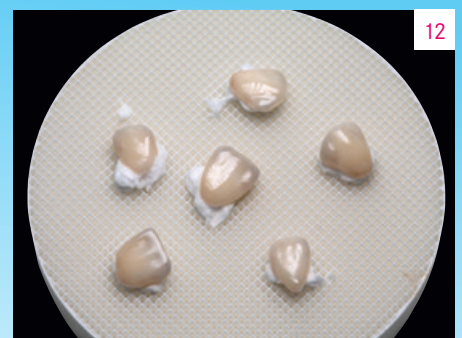

Fig. 12 Caratterizzazione e glasura sono stati effettuati con il sistema di supercolori VITA AKZENT Plus.

2. Ampia fase di progettazione digitale e analogica

3. Determinazione digitale del colore e realizzazione CAM



Grazie a traslucenza, opalescenza e fluorescenza naturali VITA SUPRINITY PC presenta una dinamica di luce eccellente.

Per la progettazione protesica nel dialogo con la paziente il viso e la zona estetica della paziente sono stati scansionati con la Bellus3D Dental Pro Smartphone-App (Bellus3D, Campbell, California, USA). La morfologia è stata quindi trasferita nell'exocad-Software (exocad, Darmstadt, Germania). Sulla base della serie di dati è stato stampato un modello idealizzato. Con una mascherina in silicone e composito provvisorio è stato realizzato un mock-up intraorale e discusso con la paziente. Su questa base sono state eseguite correzioni morfologiche nell'exocad-Software e con un modello stampato realizzato un altro mock-up intraorale, che ha convinto sia paziente che odontoiatra. Il risultato è stato infine sottoposto a scansione.

Per il workflow digitale è stato usato il sistema MyCrown (FONA-Dental, Bratislava, Slovacchia). Prima dell'anestesia locale è stato determinato in modalità digitale il colore 2R1.5 con VITA Easyshade V (VITA Zahnfabrik, Bad Säckingen, Germania). È seguita una preparazione mock-up da 13 a 23, per lavorare in modo quanto meno invasivo possibile. In un unico passaggio sono state praticate scanalature di profondità, che hanno assicurato orientamento durante la preparazione. La situazione è stata nuovamente scansionata e la scansione del mock-up trasferita sulla nuova situazione, per costruire le faccette secondo i desideri della paziente. Nella selezione del blank è stata scelta una tonalità più chiara (1M2 T), con l'obiettivo di adattare successivamente in modo mirato la cromaticità della riabilitazione attraverso il colore del composito di fissaggio.

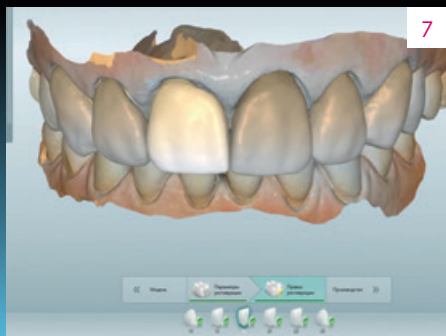

Fig. 7 Il mock-up intraorale è stato scansionato con il sistema MyCrown-System.

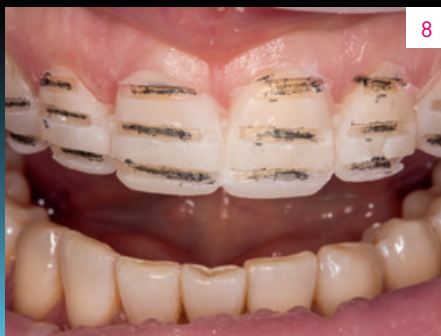

Fig. 8 Inizialmente sono state praticate scanalature di profondità di 0,8 mm nel mock-up e marcate con una matita.

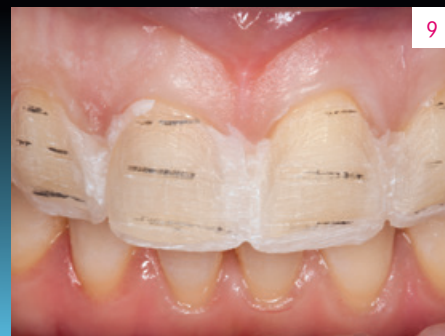

Fig. 9 Così è stato possibile effettuare una preparazione controllata e minimamente invasiva.

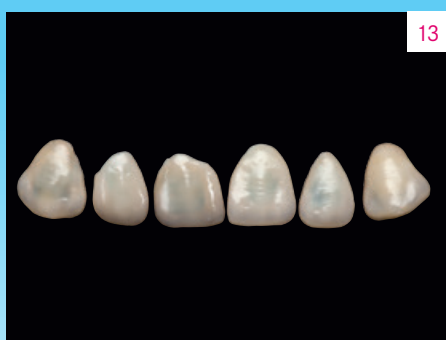

Fig. 13 Alla prova restauri terminati hanno un effetto assolutamente naturale.

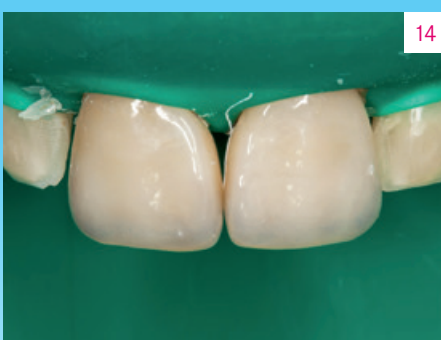

Fig. 14 Dopo il condizionamento con acido fluoridrico e silano le faccette sono state fissate con metodo adesivo.

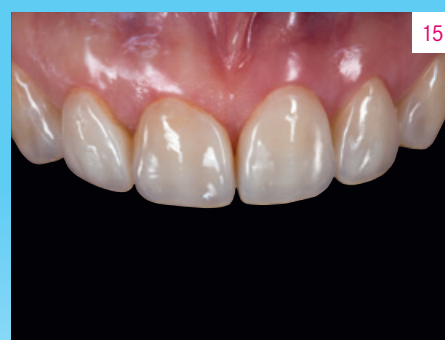
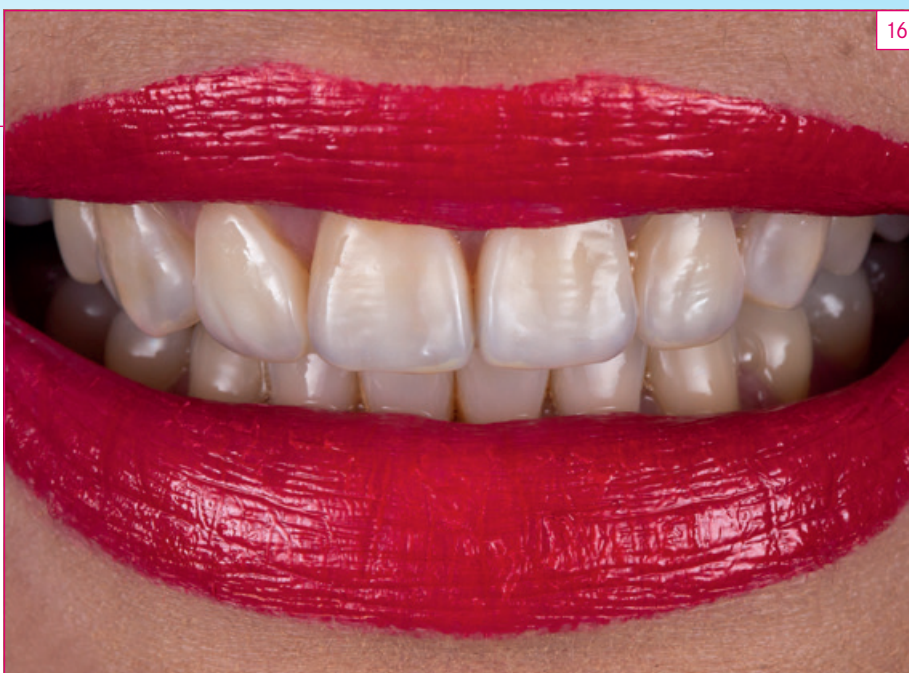
Fig. 15 Le faccette si integrano nell'arcata dentaria naturale.

4. Finalizzazione efficiente e risultato estetico finale

Sono seguiti realizzazione delle faccette con l'unità di fresaggio MyCrown Mill, finitura manuale e cottura di cristallizzazione. La caratterizzazione individualizzata sulla paziente e la glasura delle faccette sono state eseguite con il sistema di supercolori e glasura VITA AKZENT Plus. Dopo la prova con gel alla glicerina e fessaggio definitivo la paziente è stata molto soddisfatta del risultato altamente estetico. Una pianificazione dettagliata ed il coinvolgimento della paziente in tutte le fasi della stessa, in combinazione con le eccellenti caratteristiche ottiche delle faccette in vetroceramica in VITA SUPRINITY PC hanno portato al successo del trattamento.

Relazione 07/19



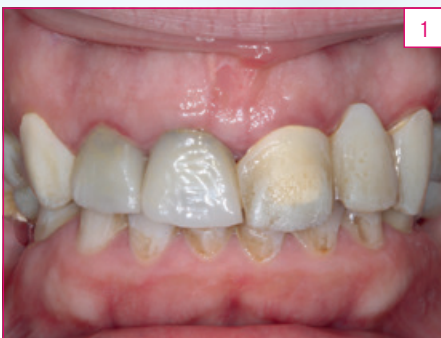➔ **RISULTATO** Il risultato convince per forma, colore e dinamica luminosa..

Riabilitazione naturale e vitale con biossido di zirconio VITA YZ e ceramica di rivestimento estetico VITA VM 9



*Björn Czappa
Oldenburg, Germania*

Per una ricostruzione totale con rivestimento individualizzato occorre una interazione estetica e funzionale di prima classe tra materiale strutturale e di rivestimento. Perché solo se tutte i componenti merceologici necessari sono perfettamente adattati, il laboratorio è in grado di realizzare risultati clinici affidabili e duraturi, nonché altamente estetici. Presupposto è che il produttore in fase di sviluppo dei materiali e produzione esamini dettagliatamente l'interazione dei componenti e li sorvegli sistematicamente. Nelle ricostruzioni ad ampia campata è ad es. importante, che l'odontotecnico si possa fidare di una retrazione calcolata esattamente in tutte e tre le dimensioni spaziali, al fine di conseguire un'elevata precisione. La ceramica di rivestimento deve garantire un legame stabile con la struttura e con la sua composizione merceologica sostenere un gioco di colori e luci naturale. Di seguito l'od. Master Björn Czappa mostra come con i materiali strutturali e di rivestimento perfettamente coordinati VITA YZ e VITA VM 9 (entrambi VITA Zahnfabrik, Bad Säckingen, Germania) ha realizzato una ricostruzione totale altamente estetica.



➔ **SITUAZIONE INIZIALE** La situazione iniziale con multipli provvisori.

1. Situazione iniziale

Si è presentata in studio una paziente alla fine della trentina perché insoddisfatta della funzione ed estetica della sua situazione dentale. Alla prima ispezione l'intero cavo orale si è presentato come un'opera provvisoria. Corone e ponti non avevano una morfologia tra loro coordinata. In generale le riabilitazioni risultavano senza vita e corrispondenza cromatica. La ghirlanda gengivale nell'arcata superiore aveva un andamento irregolare, asimmetrico. Dopo ampio consulto la paziente ha deciso per ricostruzioni in ceramica integrale. L'altezza del morso perduta andava ripristinata. La paziente ha rifiutato misure chirurgiche per il livellamento della gengiva nell'arcata superiore. Per un risultato funzionale ed estetico duraturo per la struttura sono stati scelti il biossido di zirconio ad alta resistenza, opaco VITA YZ T e per il rivestimento la specifica ceramica VITA VM 9.

2. Pianificazione e procedura clinica

Nel primo quadrante sono stati previsti sul dente 16 e 17 un blocco di corone per ulteriore stabilità, da 13 a 15 un ponte e su 11 una corona singola. Nel secondo quadrante era previsto un ponte sui denti pilastro 21, 23 e 25. Su 26 e 27 si è deciso per corone singole. Nell'arcata inferiore ad eccezione di 33 l'intero settore frontale non necessitava di interventi. Nel terzo quadrante la lacuna esistente doveva essere chiusa con un ponte da 33 e 34 a 37. Nell'arcata antagonista è stato previsto un ponte da 44 a 46, perché 47 mancava. Dopo anestesia locale sono state tolte le corone ed i ponti superiori e inferiori, ed i vecchi e nuovi pilastri preparati nella forma desiderata. È stata presa un'impronta della situazione e quindi registrata l'occlusione abituale. Mediante mascherine in silicone della situazione iniziale è stata realizzato il nuovo provvisorio.

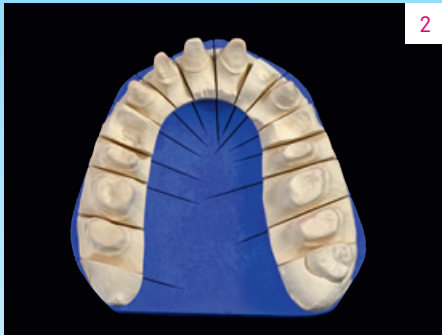

Fig. 2 Sulla base delle impronte sono stati realizzati modelli maestro.

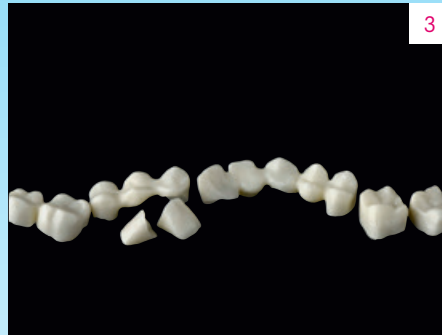

Fig. 3 Strutture in biossido di zirconio con design anatomicamente ridotto

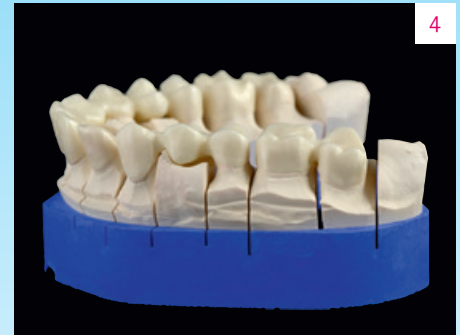

Fig. 4 La sezione dei connettori è la massima possibile.

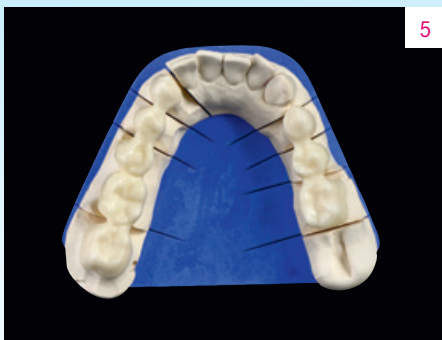

Fig. 5 Le due strutture di ponti nell'arcata inferiore prima della prova.

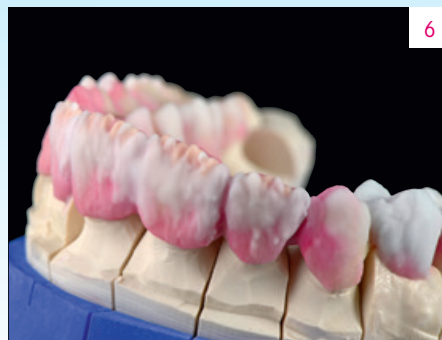

Fig. 6 Stratificazione con EFFECT ENAMEL 11, MAMELON 2/3 e EFFECT ENAMEL 1.

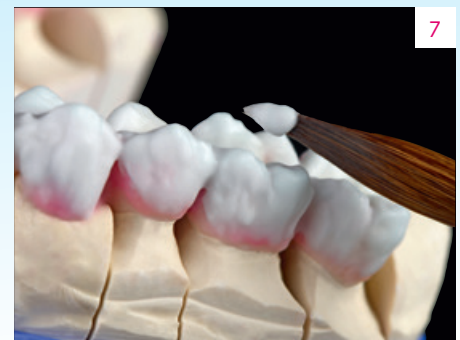

Fig. 7 Per la stratificazione conclusiva è stato usato ENAMEL light.

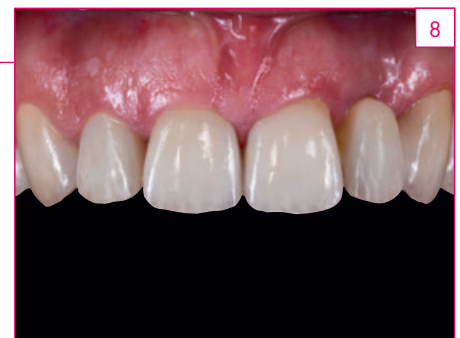3. Workflow digitale e rivestimento estetico

In laboratorio sono stati realizzati i modelli maestro e messi in articolatore. Dato che la posizione centrica dei condili clinicamente non si scostava dall'occlusione abituale, il perno di supporto e quindi il morso è stato sollevato di 2,5 mm. E' seguita la digitalizzazione dei due modelli con lo scanner da laboratorio (3Shape, Copenhagen, Danimarca). In fase di progettazione delle strutture in biossido di zirconio con il CADSoftware si è prestato attenzione ad un design anatomicamente ridotto per un sostegno uniforme dello strato di rivestimento e per i ponti a sezioni dei connettori quanto più ampie possibile. Dopo il posizionamento delle strutture nel disco VITA YZ T colore A2, queste sono state realizzate con l'unità di fresaggio (Datron, Mühlthal, Germania). Prima della sinterizzazione i restauri sono stati staccati dai supporti e rifiniti con cautela. Le strutture si sono adattate precisamente sui modelli maestro. Il rialzo del morso nell'articolatore per controllo è stato registrato durante la prova della struttura con resina per modellare.

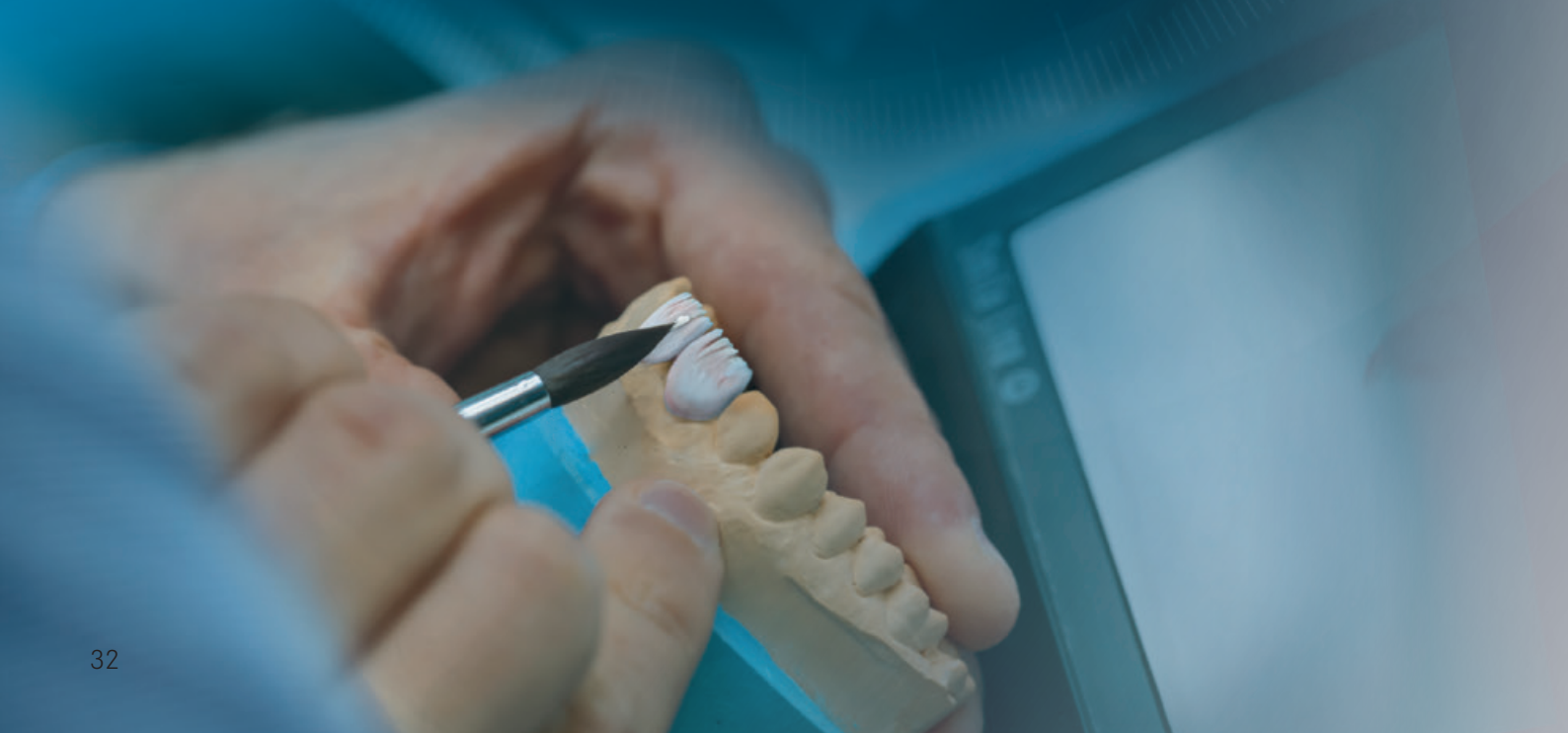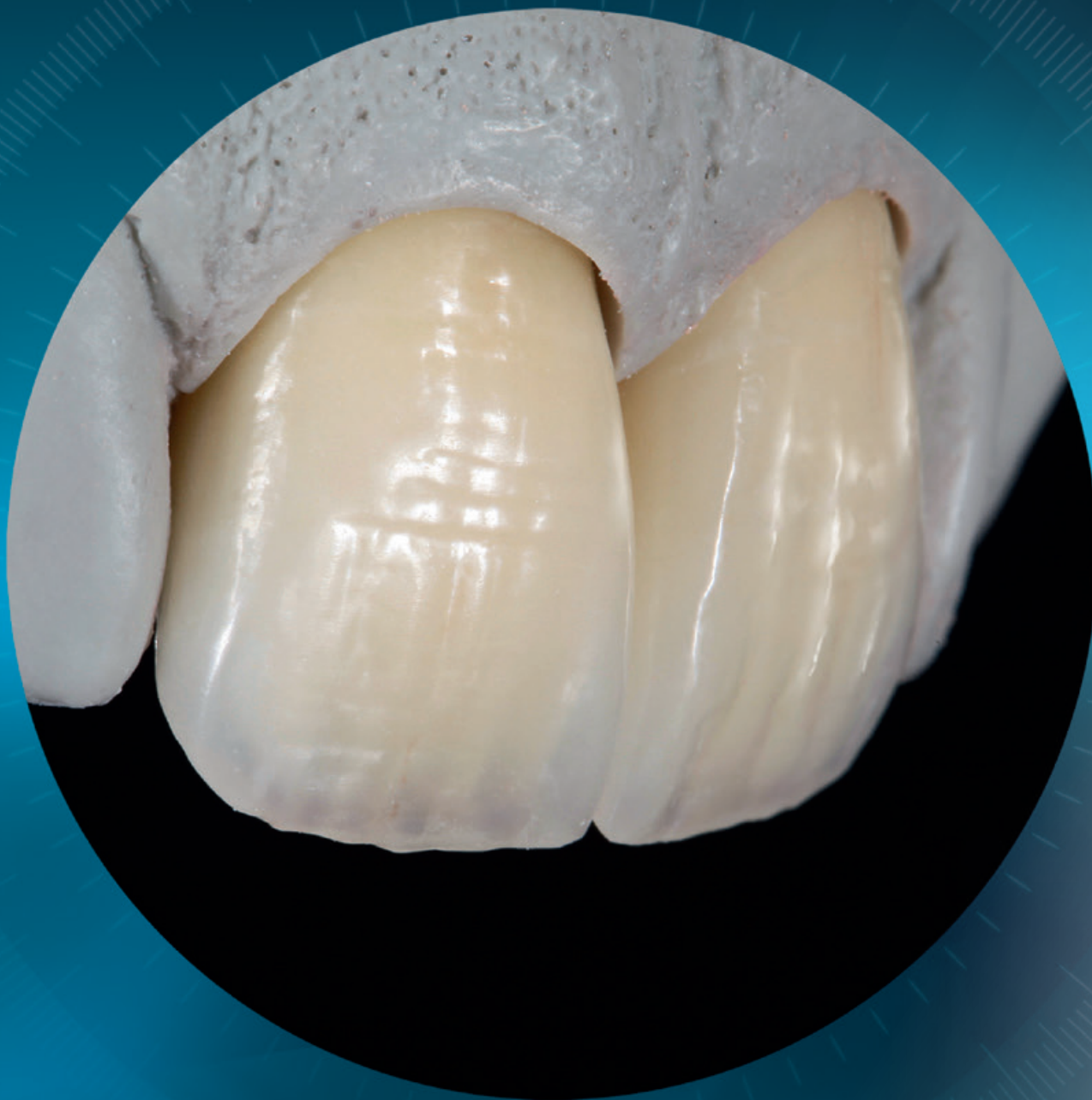4. Efficiente stratificazione altamente estetica

Anche a livello intraorale le strutture presentano adattamento preciso. L'altezza del morso auspicata con l'intercuspidazione è risultata troppo alta, per cui perni di sostegno sono stati riabbassati un poco. Il rivestimento è iniziato con una cottura wash con VITA VM 9 EFFECT LINER 4 (giallo), per sostenere la fluorescenza del colore base fin dalla profondità. Ad eccezione dei canini più scuri, per i quali è stata usata BASE DENTINE A3, il corpo dentinale è stato stratificato con BASE DENTINE A2. Nelle aree incisali e delle cuspidi sono stati usati quindi EFFECT ENAMEL 11 grigio-traslucente e una stratificazione alternata di MAMELON 2 (giallo-marrone caldo) e 3 (arancio chiaro). Centralmente è stata applicata una striscia bianco-traslucente con EFFECT ENAMEL 1. La successiva stratificazione è proseguita con ENAMEL light. L'area oclusale è stata individualizzata anche con EFFECT CHROMA 6 arancio. Dopo cottura finale, finitura e lucidatura si ha un risultato altamente estetico, che dopo l'inserimento definitivo ha sviluppato una vivace dinamica luminosa

Relazione 07/19



➔ RISULTATO I restauri si armonizzano per forma e colore con la sostanza dentaria naturale.



Concetto di stratificazione intelligente per risultati vitali nel settore frontale



Marcio Breda
Vitória, Espírito Santo,
Brasile

Per realizzare risultati vitali nel settore frontale, occorrono concetti creativi e intelligenti. Una stratificazione personalizzata per il paziente deve riprodurre sia le particolarità dei denti contigui che il naturale gioco di colori e luci in tutte le sue sfaccettature. Analogamente alla dentatura naturale, nelle aree di restauro la luce deve essere assorbita, riflessa o rifratta. La ceramica per rivestimento estetico VITA VM 9 (VITA Zahnfabrik, Bad Säckingen, Germania) offre un'ampia gamma di masse dentina, smalto ed effetto per una riproduzione precisa della dinamica luminosa naturale. Gli odontotecnici hanno così a disposizione i più ampi margini di flessibilità per la realizzazione di ricostruzioni vitali. Nella seguente intervista l'od. Marcio Breda spiega il suo concetto di stratificazione per brillanti corone frontali.

DV: Da quando lavora con VITA VM 9 e perché si è deciso per questa ceramica di rivestimento?

Marcio Breda: Dall'introduzione di VITA VM 9 nel 2004 lavoro con successo con questo sistema. Quello che fin dall'inizio mi ha entusiasmato è stata la particolare vitalità conseguibile con queste masse ceramiche. A livello intraorale le riabilitazioni ceramiche in VITA VM 9 risultano assolutamente naturali.

DV: Essenzialmente come ha proceduto in questo caso e quali masse ceramiche ha usato primariamente?

Marcio Breda: In questo caso per prima cosa sulla struttura ho applicato diversi EFFECT LINER, riprodotto il colore base con BASE DENTINE e quindi applicato diverse masse smalto traslucenti e fluorescenti per l'area incisale. Per ancora maggiore vitalità ho usato anche masse effetto come NEUTRAL, WINDOW ed EFFECT PEARL.

DV: Per la zona cervicale delle corone sono state usate masse ceramiche opache. Con quale obiettivo?

Marcio Breda: Come nei denti naturali, nella zona cervicale volevo un'alta cromaticità. Per questo motivo prima di applicare BASE DENTINE ho steso l'EFFECT LINER 4 giallo. In tal modo ottengo un effetto cromatico intenso, stabile nella tonalità base.

DV: Per una dinamica di luce simile a quella naturale occorre anche la fluorescenza. Quali masse VITA VM 9 usa preferibilmente e in quale area coronale?

Marcio Breda: Come già detto, nell'ambito della prima cottura della dentina nell'area cervicale punto sull'effetto fluorescente di profondità degli EFFECT LINER. Nel corso della seconda cottura della dentina uso EFFECT PEARL, per implementare molta luminosità nella superficie della corona.

DV: Il caso si distingue per aree incisali di aspetto molto naturale. Come ha realizzato il vivace gioco di colori e luci?

Marcio Breda: La luce deve poter fluire attraverso la corona. Ottengo questo effetto con

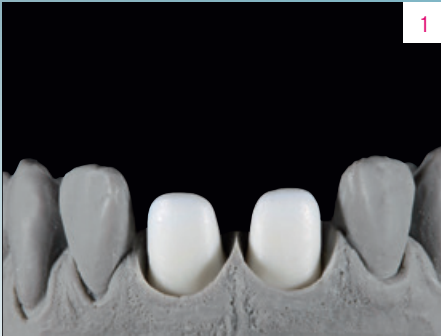

Fig. 1 Sottostrutture su 11 e 21 in biossido di zirconio VITA YZ HT.

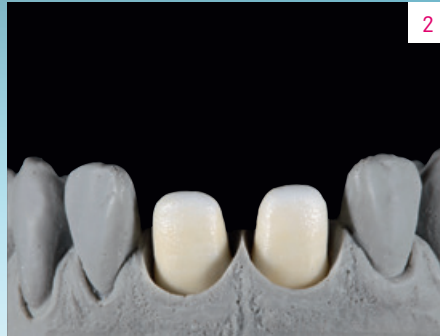

Fig. 2 Per la cottura wash è stato applicato CHROMA STAINS A e polverizzato EFFECT LINER 4 tendente al giallo.

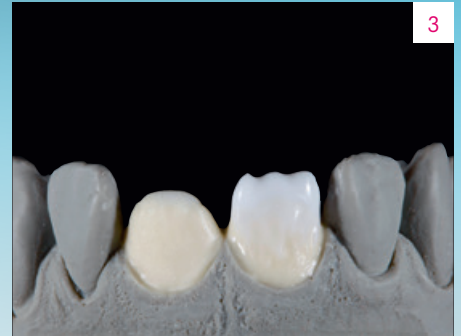

Fig. 3 Come base a livello cervicale sono stati applicati EFFECT LINER 4 (giallo) e a livello incisale EFFECT LINER 1 (bianco).

„La luce deve poter fluire attraverso la corona.“

masse traslucenti come EFFECT ENAMEL 9 tendente al blu, EFFECT OPAL 1 opalescente oppure WINDOW quale contrapposizione agli EFFECT CHROMA cromaticamente intensi o le masse MAMELON intensamente fluorescenti.

DV: Per quale motivo nell'ultimo passaggio di questa riabilitazione ha applicato ancora sull'intera geometria coronale una massa altamente traslucente?

Marcio Breda: Secondo la mia esperienza con lo strato di ceramica altamente traslucente al termine del processo di rivestimento posso controllare in modo molto individualizzato l'intensità cromatica e la forza luminosa della riabilitazione. Il risultato dopo la cottura mi mostra se e dove devo ancora incrementare o ridurre intensità cromatica o forza luminosa.

DV: Di cosa devono tener conto gli odontotecnici nella lavorazione delle masse VITA VM 9, per ottenere risultati riproducibili e affidabili?

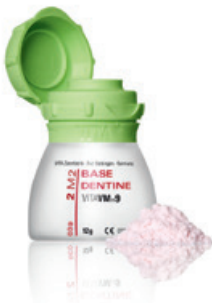Marcio Breda: Vanno osservati alcuni parametri generali, che non si riferiscono solo alla lavorazione di VITA VM 9. In base alla mia esperienza già per la struttura è necessario tener conto di usare il materiale ed il colore corretti. In fase di rivestimento va considerato che i singoli spossori influiranno sulla trasmissione della luce e sull'effetto cromatico. In-

tre masse per effetti riflettenti andrebbero usate solo nel corpo coronale e non alla superficie del restauro.

DV: Quali raccomandazioni può dare in merito alla cottura della ceramica di rivestimento VITA VM 9?

Marcio Breda: Posso dare indicazioni solo molto generali. Vanno sempre adottati i programmi di cottura indicati dal produttore. Personalmente lascio sempre asciugare la stratificazione per dieci minuti prima della cottura. Durante il rivestimento lavoro con masse molto umide e a tale scopo uso VITA MODELLING FLUID RS.

Relazione 07/19



VITA VM 9 convince per effetto cromatico naturale, dinamica di luce e buone proprietà meccaniche.

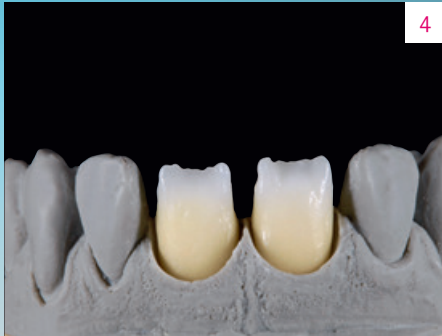

Fig. 4 Effetto cromatico direttamente dopo la cottura delle masse effetto.

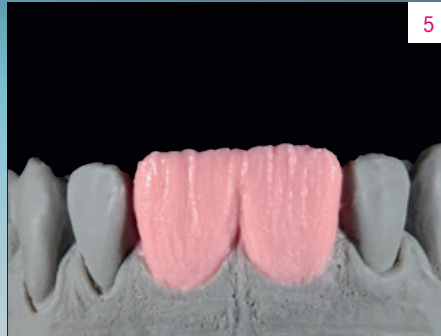

Fig. 5 Il nucleo dentinale è stato stratificato con BASE DENTINE A2.

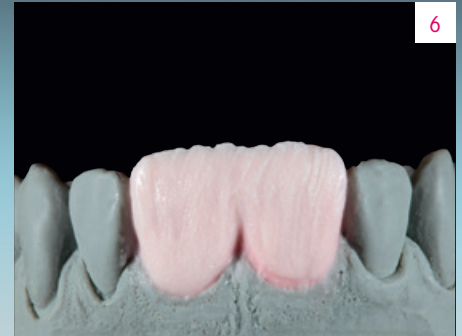

Fig. 6 E' seguita una modifica del nucleo dentinale con TRANSPA DENTINE.

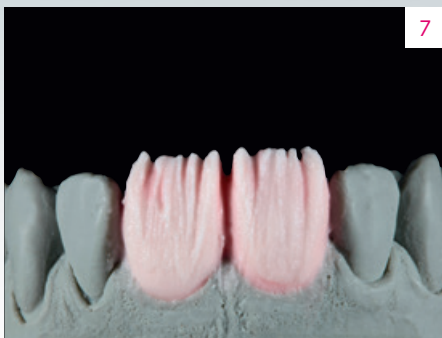

Fig. 7 Per garantire una trasmissione di luce incisale n alcuni punti, è servito un cut-back anatomico.

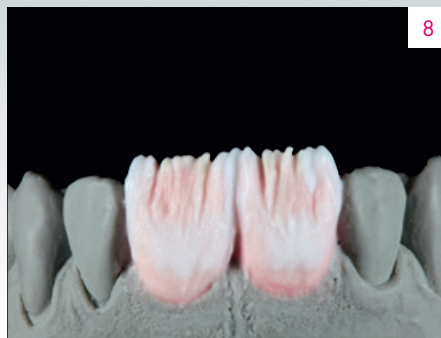

Fig. 8 Applicazione di EE9 blu-traslucente a livello approssimale, di EE1 bianco-traslucente e bloccaggio della luce in MM1 beige

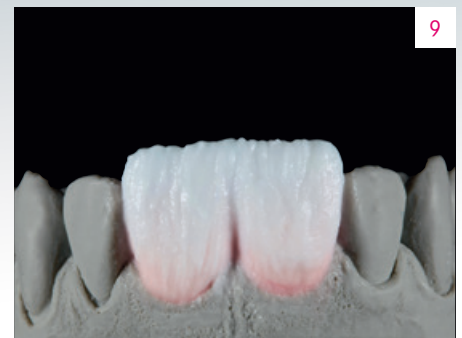

Fig. 9 Le corone sono state quindi completamente rivestite con ENAMEL light

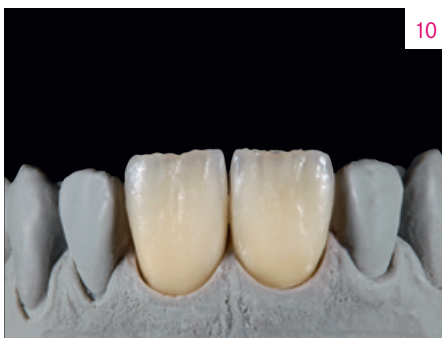

Fig. 10 L'alternanza tra effetti cromaticamente intensi, fluorescenti e traslucenza dopo la cottura.

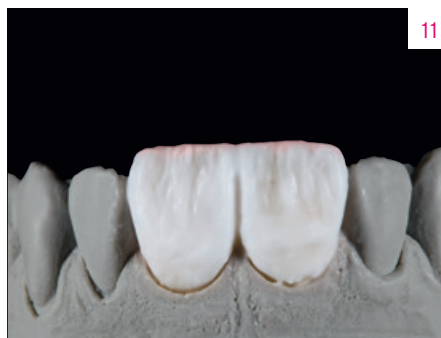

Fig. 11 Stratificazione di EO1, NEUTRAL e WINDOW sull'intera superficie e caratterizzazioni con EFFECT PEARL 1.

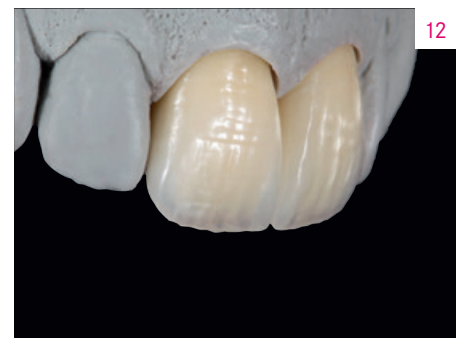

Fig. 12 Dopo finitura e glasura le corone presentano un aspetto assolutamente naturale.

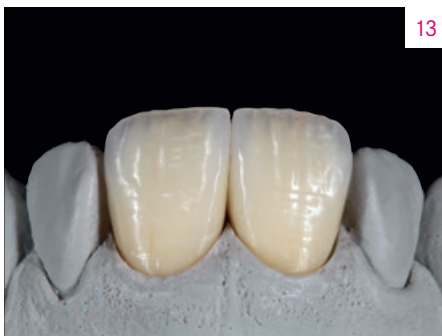
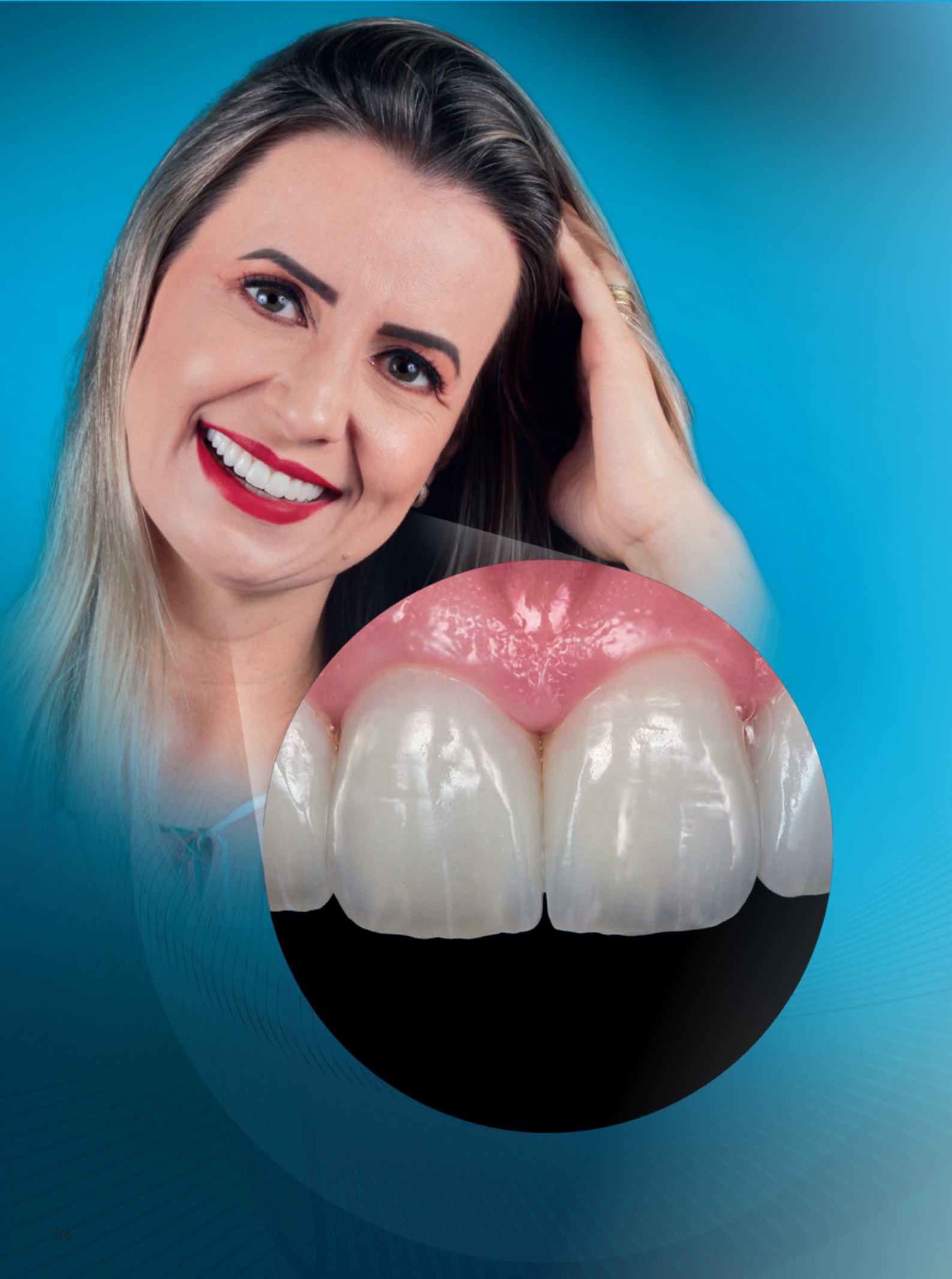
Fig. 13 Vivace gioco di colori e luci dei restauri finiti.



Riabilitazione con faccette a stratificazione personalizzata con eccellente dinamica di luce




Marcio Breda
Vitória, Espírito Santo,
Brasile

Per la ricostruzione con faccette cosmetiche nel settore frontale nella fase di pianificazione un intenso dialogo con il paziente è un fattore chiave essenziale per il successo del trattamento. Wax-up e mock-up aiutano a simulare in modo mirato ed efficiente la situazione morfologica auspicata. Inoltre il mock-up supporta l'odontoiatra nella preparazione minimamente invasiva. La realizzazione di faccette personalizzate mediante tecnica di rivestimento su monconi refrattari consente risultati estremamente naturali e vitali. Occorre però un sistema di ceramica di rivestimento, col quale controllare in modo mirato cromaticità, traslucenza, opalescenza e fluorescenza. In questo caso clinico l'od. Marcio Breda mostra la realizzazione di faccette altamente individualizzate e con eccellente dinamica luminosa con la ceramica di rivestimento VITA VMK Master (VITA Zahnfabrik, Bad Säckingen, Germania).



➔ **SITUAZIONE INIZIALE** Situazione iniziale della paziente con pronunciato corridoio buccale.



➔ **RISULTATO** La paziente è chiaramente soddisfatta del risultato finale.

1. Situazione clinica iniziale

Una paziente 38-enne era insoddisfatta dell'aspetto del settore frontale superiore e si è quindi presentata nello studio del Dr. Rafael Ballista. Dopo numerose otturazioni con composito il fronte superiore appariva senza vita né struttura. L'andamento del bordo incisale da 13 a 23 era su una unica linea, quindi innaturale. Gli incisivi centrali avevano un differente rapporto lunghezza-larghezza. In fase di sorriso su entrambi i lati il corridoio buccale era troppo pronunciato, per cui la mascella risultava troppo piccola in relazione alla larghezza della bocca.

Dopo approfondito consulto la paziente ha deciso per una riabilitazione della zona estetica con faccette personalizzate stratificate in ceramica VITA VMK Master su monconi refrattari.

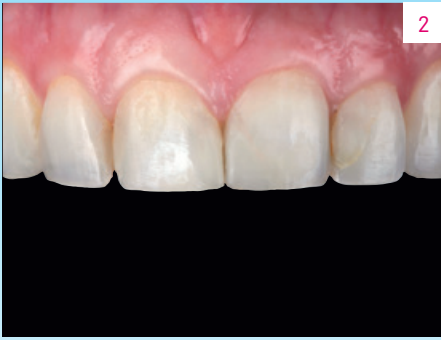

Fig. 2 Il settore frontale superiore riabilitato in composito risulta senza vita e innaturale.

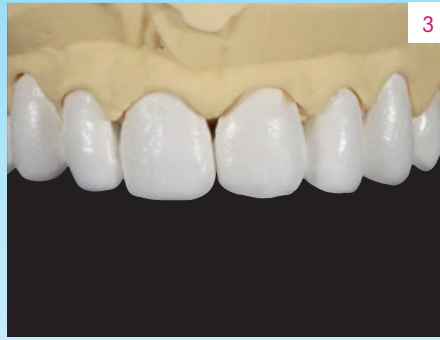

Fig. 3 Modello maestro con monconi refrattari e faccette anatomicamente ridotte dopo la cottura della dentina.

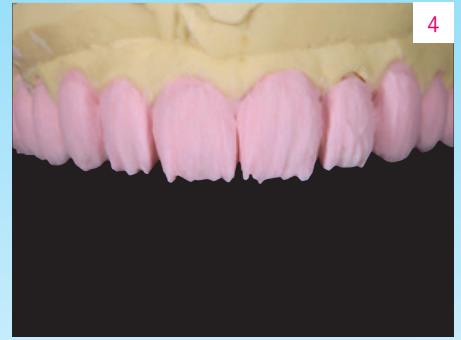

Fig. 4 Cut-back dopo l'applicazione coprente di DENTINE A1.



Fig. 8 Mordenzatura della superficie interna delle faccette con acido fluoridrico.

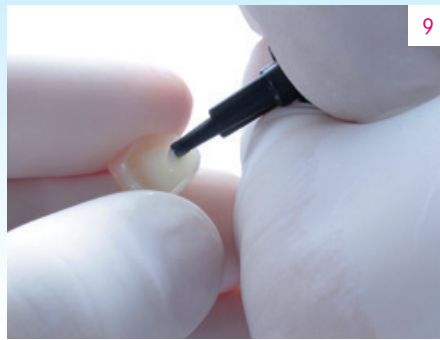


Fig. 9 Applicazione del composito di fissaggio sulla superficie interna della faccetta.

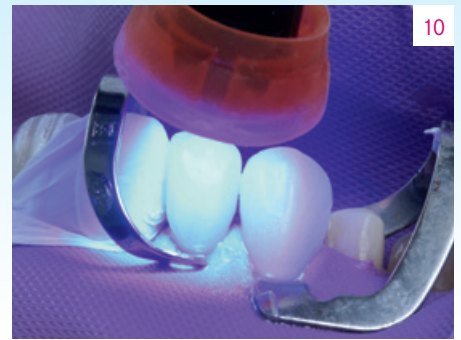

Fig. 10 Successivamente le faccette sono state inserite e fotopolimerizzate.

2. Fase di pianificazione e preparazione

Dopo presa dell'impronta sono stati realizzati modelli di situazione e messi in articolatore con intercuspide abituale. E' seguito un wax-up estetico nell'arcata superiore, che con una mascherina in silicone e materiale provvisorio per corone e ponti è stato trasferito nella bocca della paziente. Per riempire maggiormente il corridoio buccale, questo è stato esteso da 16 a 24. Dopo che alcuni dettagli sono stati corretti in modo additivo e sottrattivo nel dialogo con la paziente, è stata presa un'impronta della situazione. Previa anestesia locale è seguita la preparazione guidata mock-up, con l'obiettivo di una riabilitazione dell'area dello smalto non o minimamente invasiva. E' stata presa l'impronta del settore frontale superiore e su questa base realizzato il modello maestro con monconi refrattari sui denti interessati.

3. Stratificazione altamente individualizzata delle faccette

Per la stratificazione iniziale sono stati usati VITA VMK Master DENTINE A1 nell'area cervicale, nonché DENTINE A1 TRANSLUCENT 4 neutro (T4) nell'area incisale. Dopo la cottura DENTINE A1 è stato steso su tutta la superficie ed eseguito un cut-back. Nell'area dei mammelloni sulla DENTINE A1 è stata applicata una miscela tre-a-uno di DENTINE MODIFIER 2 (crema) cromaticamente più intenso e T1 bianco. A livello incisale è stato usato T5 azzurro e T7 grigio, e centralmente una miscela due-a-uno di ENAMEL 1 tendente al bianco e T4 neutro. E' seguita la cottura. In un passaggio successivo sull'intera superficie è stata stesa una miscela equilibrata di WINDOW neutro, T4 e OPAL TRANSLUCENT 1 opalescente. Per integrare un effetto alone sul margine incisale è stato applicato DENTINE A2. Lateralmente e centralmente per uno schiarimento mirato del corpo dentinale è stato infine stratificato PLT1 (perlaceo-crema).



VITA VMK Master serve primariamente per il rivestimento di strutture metalliche, ma può essere usata anche per la realizzazione senza struttura di faccette.

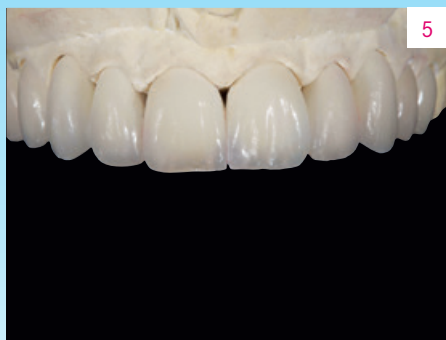

Fig. 5 Risultato intermedio dopo la seconda cottura sul modello maestro.

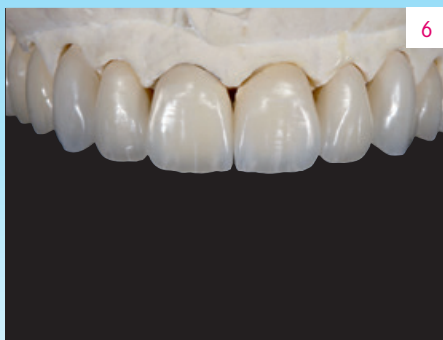

Fig. 6 Risultato finale dopo la terza cottura, finitura e lucidatura.

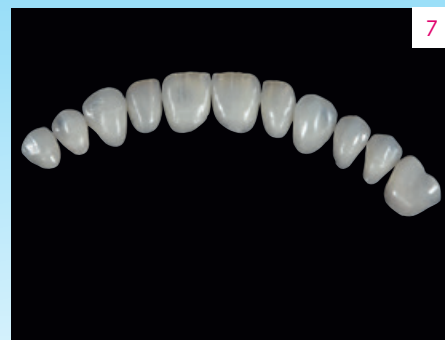

Fig. 7 Le undici faccette in fila prima del fissaggio adesivo.

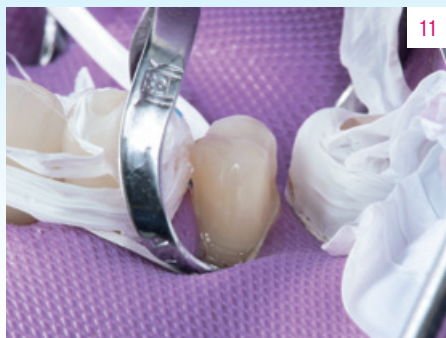

Fig. 11 Preparazione condizionata, minimamente invasiva su 14.

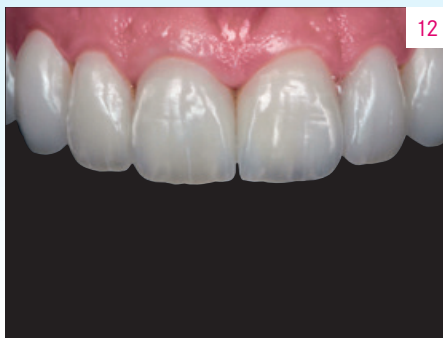

Fig. 12 Dopo l'integrazione le faccette risultano perfettamente naturali.

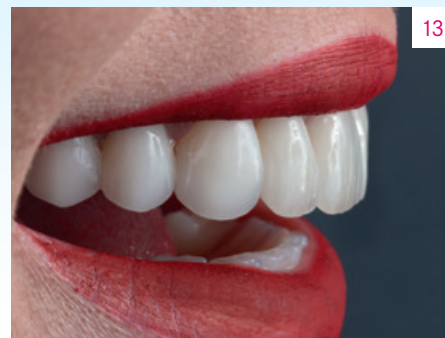

Fig. 13 Riabilitazione altamente estetica da laterale.

4. Integrazione e risultato finale

Dopo la cottura finale le undici faccette, sono state rifinite e lucidate con cautela. Alla prova clinica con glicerina in gel la paziente si è mostrata immediatamente entusiasta del nuovo aspetto; è stata applicata una diga ed iniziato il condizionamento dei restauri con acido fluoridrico e silano. Dopo che lo smalto vestibolare dei denti è stato mordenzato con acido fosforico, è stato applicato l'adesivo CLEARFIL SE BOND (Kuraray Noritake, Tokio, Giappone) e iniziando dal secondo quadrante le faccette sono state inserite una dopo l'altra con composito di fissaggio. Il risultato è stato una riabilitazione altamente estetica ed una paziente felice. Le faccette hanno un aspetto assolutamente naturale e convincono per l'equilibrato gioco di colori e luci.

Relazione 07/19



➔ **RISULTATO** La paziente è chiaramente soddisfatta del risultato finale.

Leggete anche online!



www.dental-visionist.com



Leggete tutti i contributi attuali e gli argomenti archiviati del DENTAL VISIONIST, trovate ulteriori articoli esclusivamente online su www.dental-visionist.com.